★ ★ TRAITEMENT
HIRURGICAL DE
'ENTÉROPTOSE,

ar le Dr E. LAMBOTTE,
ssocié honoraire du Royal
ollège des chirurgiens
'Angleterre, professeur à
institut des Hautes Études,
hirurgien de l'hôpital de
haerbeek.

x la Bibliothèque du R. C. S. Eng.
hommage de l'auteur
E Lambotte

ROYAL COLLEGE OF SURGEONS OF ENGLAND LIBRARY

BRUXELLES
Henri Lamertin, Éditeur,
20, rue du Marché-au-Bois.

PARIS
A. Maloine, Éditeur,
23-25, place de l'École-de-Médecine.

TRAITEMENT CHIRURGICAL DE L'ENTÉROPTOSE

BRUXELLES. — IMPRIMERIE CHARLES VANDE WEGHE, VIEILLE-HALLE-AUX-BLÉS, 12.

★ ★ ★ TRAITEMENT CHIRURGICAL DE L'ENTÉROPTOSE,

par le Dr E. LAMBOTTE,
associé honoraire du Royal Collège des chirurgiens d'Angleterre, professeur à l'Institut des Hautes Études, chirurgien de l'hôpital de Schaerbeek.

BRUXELLES
Henri Lamertin, Éditeur,
20, rue du Marché-au-Bois.

PARIS
A. Maloine, Éditeur,
23-25, place de l'École-de-Médecine.

TRAITEMENT CHIRURGICAL

DE L'ENTÉROPTOSE

ROYAL COLLEGE OF SURGEONS OF ENGLAND LIBRARY 9 - OCT 01

I

La fixation par la suture à son siège normal, de l'intestin déplacé, l'entéropexie, en un mot, trouvait un gage certain de succès dans l'excellence des résultats de cette méthode curative appliquée aux autres ptoses viscérales. Celles du rein, du foie, de l'utérus, voire de l'estomac et de la rate, ont en effet été l'objet d'opérations nombreuses et décisives. Ces exemples montraient la voie, précisaient l'indication, formulaient, pour ainsi dire, jusqu'aux détails du manuel opératoire. Ils n'ont pas été suivis : l'ectopie de l'intestin a échappé aux entreprises du chirurgien.

Quel motif attribuer à une abstention assurément peu logique et qui contraste étrangement avec les mœurs chirurgicales de notre temps ?

Sans doute cette attitude s'expliquait alors que l'affection n'étant encore que peu connue, le diagnostic ne pouvait atteindre un caractère de certitude suffisant pour décider le chirurgien le plus hardi à intervenir. Mais que reste-t-il de cette excuse depuis que Glénard a fait si magistralement l'histoire de la maladie, en a tracé un tableau clinique si net, en a expliqué le mécanisme si simple, en a posé les indications thérapeutiques si évidentes? Rien, à coup sûr, qui légitime une abstention presque absolue. Pourtant, cette œuvre remarquable honore la science française depuis quinze ans déjà, et sa sanction chirurgicale se fait encore attendre.

L'attitude expectante des chirurgiens ne se justifie ni par

l'opposition des malades, ni par l'innocuité des accidents. Peu d'affections sont plus pénibles et plus propres à décider ceux qui en souffrent à la ressource suprême de la chirurgie. Nous n'en voulons pour preuve que l'histoire lamentable d'une de nos opérées qui, en huit années, se soumit successivement à la néphropexie, à la cure radicale d'une hernie, puis à l'extirpation des annexes, et qui, toujours poursuivie par ses souffrances, non rebutée par tant d'insuccès, eut encore le courage d'accepter une appendicectomie, dont, hélas, le résultat ne fut pas plus satisfaisant ! Quel ne dut pas être le martyre enduré par cette infortunée pour qu'elle se résignât encore, après tant de revers, à confier aux mains d'un chirurgien son pauvre corps évidé ! Et quelle n'est pas la valeur d'une intervention qui triomphe enfin dans de semblables conjonctures ! (obs. n° 4).

Ce n'est pas non plus dans le pronostic relativement benin, quant à la vie du moins, que réside le motif de l'abstention, car celle-ci est loin d'être de règle dans un foule d'affections douloureuses dont l'inocuité est tout aussi notoire.

Enfin, l'efficacité du traitement purement médical préconisé par Glénard lui-même n'est pas telle qu'aucun cas de ce genre ne lui résiste. Un résultat satisfaisant est parfois obtenu, mais que de fois aussi les souffrances persistent, s'aggravent même malgré les ceintures, les eaux minérales, les efforts les plus soutenus ! Combien de ces malades, malgré les soins les plus éclairés, restent des martyrs en même temps qu'une cause de torture pour leur entourage ! Combien sont soumis en vain à des opérations erronées !

Il est des entéroptoses fixes, comme il est des ectopies fixes du rein, de l'utérus, de la rate, etc. Dans un cas, nous avons vu des adhérences multiples souder une étendue considérable d'intestin, dans un autre le côlon transverse, mêlé d'épiploon, était intimement adhérent à la vessie et au pubis. Ces variétés, bien moins rares qu'on ne l'imagine, expliquent l'impossibilité d'une cure purement médicale et légitiment en principe l'intervention sanglante.

La raison de l'abstention des praticiens réside en partie dans l'obscurité et l'incertitude de diagnostic dont sont entourés précisément les cas, de nature par la gravité des troubles qu'ils engendrent à susciter l'idée de recourir au bistouri. Il ne peut être question d'opérer que si la ceinture de Glénard n'apporte aucun soulagement au malade. Or, l'épreuve de la ceinture est considérée comme le symptôme de contrôle de la maladie. Ne réussit-elle pas ? le diagnostic s'obscurcit et éloigne, par cela même, l'idée d'intervenir. On y renonce, d'ailleurs, d'autant plus facilement que l'ensemble symptomatique est souvent dans ces cas, si semblable à une névrose de la sensibilité voire même à une psychose qu'on se refuse à en placer l'origine dans une simple ectopie des voies intestinales. Alors même que l'idée s'en était présentée d'abord à l'esprit, il arrive qu'on abandonne cette première impression pour se persuader que des troubles centro-nerveux vrais compliquent la maladie ou en constituent l'élément essentiel contre lequel le bistouri restera impuissant. Il est si difficile dans les cas obscurs d'échapper aux multiples interprétations dont le système nerveux est la source commode et inépuisable ! Se refuse-t-on à admettre la réalité des souffrances ? Le patient est un hypochondriaque, un imaginaire, voire un méchant hystérique. Ses plaintes bizarres prouvent un dérangement maniaque. Ne ressasse-t-il pas toujours la même chose à tout propos et hors de propos dans des termes dont on ne peut saisir la portée ?

Mais admet-on la matérialité de la ptose ? L'aspect névropatique du sujet vient à l'appui de cette idée que la ptose est une maladie secondaire à un trouble nerveux trophique, ayant pour effet de ramollir les organes suspenseurs viscéraux. Cette conception pathogénique, toute bizarre qu'elle soit, s'accrédite de plus en plus, elle est courante aujourd'hui et s'appuie particulièrement sur la fréquente simultanéité de diverses ptoses chez le même sujet. Sans insister sur l'invraisemblance du centre trophique qu'elle suppose, sans appuyer sur le fait que cette simultanéité s'explique aussi bien si pas mieux par un

trouble mécanique de la statique viscérale, par une communauté d'origine ou par un trouble humoral rapprochant la splanchnoptose de l'ostéomalacie, remarquons qu'une telle pathogénie n'est pas un motif pour laisser sans remède des conséquences accessibles à nos moyens d'action. Soutiendra-t-on qu'il faut renoncer à la ténotomie sous prétexte que les rétractions tendineuses sont d'origine médullaire ?

D'autres fois, des prédominances symptomatiques conduisent à mettre les accidents sur le compte d'une affection *idiopathique* de l'estomac ou du pylore. La dilatation gastrique primitive, les innombrables formes de la dyspepsie, du catarrhe chronique, du spasme pylorique, etc., sont autant d'explications auxquelles s'accroche et s'embarrasse un diagnostic hésitant. Ici mille vues préconçues ont créé des types morbides conventionnels imaginés comme à plaisir, au mépris des principes les plus évidents de la pathologie et même du bon sens. Le désir d'attacher son nom à quelqu'une de ces aberrations est aussi réel que contraire au progrès ; c'est aussi le motif d'une profusion assurément déconcertante, lorsqu'on la compare à la pauvreté pathologique relative des organes soumis au contrôle de la vue. Il est tels malades qui soumettant leur cas à dix médecins en recevraient dix avis différents. Il en sera ainsi jusqu'à ce que l'on cesse d'oublier qu'il n'y a pas de maladie idiopathique, qu'il est irrationnel de limiter un diagnostic à la notion de « gastrique chronique », de « dilatation de l'estomac », de « gastrosucchorrée », de « dyspepsie », d' « hyperchlorhydrie », etc. Ces états ne peuvent exister d'eux-mêmes ; ils ont nécessairement un fond toxique ou mécanique, qu'il importe de déceler. Tant que cette condition n'est pas remplie, on fait moins œuvre de pathologiste que l'apologie de Molière.

Il arrive aussi très souvent que la maladie, revêtant le type intestinal, se caractérise par des douleurs localisées dans le bas-ventre ou les flancs, une constipation opiniâtre, alternant avec des diarrhées non moins rebelles, l'expulsion des matières muco-membraneuses, etc. On penche alors pour une affection

inflammatoire chronique de la muqueuse du côlon. On raisonne pour cet organe comme pour l'estomac, et pour l'instant, l' « entéro-colite, muco-membraneuse », fait tous les frais d'une pathogénie qui, pour être précaire, n'en éloigne pas moins d'un traitement positif.

Mais alors même que le diagnostic d'entéroptose est bien établi, et qu'on admet en principe l'utilité d'une intervention directe, un autre motif d'abstention non moins puissant surgit de la difficulté de dégager nettement la manœuvre opératoire qu'il conviendrait d'effectuer.

En présence d'un cas dont la gravité et l'opiniâtreté suscitent l'idée de l'intervention chirurgicale, comment ne pas être arrêté par la crainte que la ptose, par son extension à une portion trop grande de l'intestin, ne rende la tâche au-dessus des ressources de l'art ? Car l'idée de la ptose étendue au petit intestin s'obstine, grandit et prospère en dépit du fait que normalement ce viscère est susceptible de descendre bien au-dessous du plan inférieur du bassin. Comment s'y prendre, pour rattacher l'intestin grêle, si plusieurs mètres de ce viscère sont prolabés ?

Ce n'est pas tout encore.

L'affection diagnostiquée, on reconnaît les signes de la ptose hépatique de la néphroptose, de la dilatation gastrique, et la question se pose alors de savoir si l'on pourra faire face à tant d'ennemis, et s'il sera possible, au cours de l'opération, de discerner en temps opportun la manœuvre à effectuer et de la pratiquer.

C'est, vraisemblablement, de ces considérations que quelques chirurgiens se sont inspirés pour concentrer tous leurs efforts contre la « splanchnoptose » envisagée comme entité. Devant la multiplicité des lésions, ils se sont ingéniés à trouver une manœuvre susceptible, d'une manière générale, d'agir favorablement sur leur ensemble.

Un trait caractéristique de l'entéroptose est le relâchement de la paroi abdominale. Elle est flasque, rentrée en bateau et semble présenter trop d'ampleur par les nombreux plis qui en froissent le tégument.

Comme il arrive souvent que la maladie succède à des grossesses répétées, ou qu'elle coïncide avec un amaigrissement marqué, on a voulu voir dans ces particularités la cause déterminante de la ptose viscérale. Ce serait parce qu'ils ne sont plus assez soutenus que les organes céderaient à la pesanteur. Naturellement, cette conception conduit à penser qu'il suffirait de resserrer la paroi abdominale, par l'ablation d'un large losange et la suture des lèvres de la plaie, pour réaliser, en quelque sorte, l'opération idéale, qui corrigerait du coup la lésion pathogénique.

Diverses opérations, basées sur cette conception, ont été couronnées de succès, mais il est à remarquer que ce fut seulement dans des cas où des pexies viscérales furent faites concurremment, ce qui revient à dire que leur valeur n'est pas établie. Elles ne sont, du reste, présentées par les auteurs qui les préconisent que comme les compléments d'autres interventions, parmi lesquelles, au surplus, on ne voit pas figurer l'entéropexie. On ne peut donc raisonnablement les considérer, quoiqu'on en ait dit, comme un mode de traitement de la maladie de Glénard.

Il est certain, en effet, qu'elles ne peuvent être d'aucune utilité dans l'entéroptose véritable. Il suffit d'avoir vu comment le côlon est affaissé au bas de la cavité abdominale pour comprendre que tous les rétrécissements du monde n'y peuvent rien, la ptose fût-elle non adhérente.

S'expliquerait-on qu'un chirurgien, ayant ouvert l'abdomen aussi largement que l'exige cette opération, et trouvant la ptose figurée ci-contre (fig. 1) s'abstint de rétablir l'organe à son siège normal et se contentât de rétrécir la paroi abdominale? Comment une pareille manœuvre ferait-elle disparaître la chute et les coudures de l'intestin? Car tels sont bien les désordres qu'il importe de réparer, puisqu'ils constituent, évidemment la cause immédiate des souffrances.

La théorie qui a suscité cette interprétation est fausse en tous points et l'expression peu scientifique de « relâchement de la paroi abdominale » témoigne déjà du vague de la conception dans l'esprit de ses auteurs.

Que faut-il entendre par relâchement pariétal?

Ne sait-on pas qu'un sujet ne peut rester droit sans la contraction des muscles abdominaux et cette contraction n'exclut-

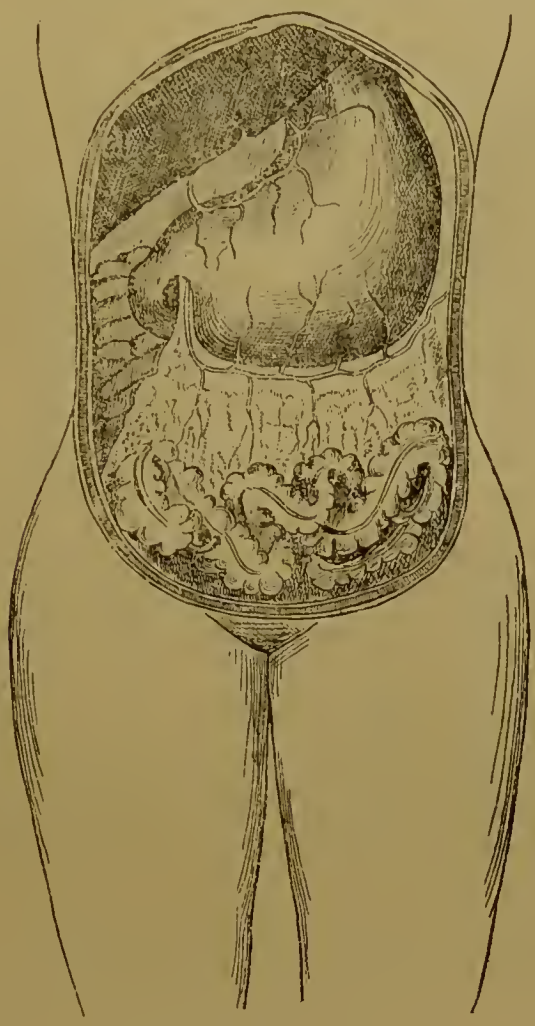

Fig. 1.

elle pas la possibilité même de l'ectasie cavitaire? Or, ce n'est que dans la position verticale que les viscères sont sollicités à la ptose par la pesanteur et les entéroptosés n'offrent aucun symptôme de lordose si minime soit-il.

La vérité, c'est que le relâchement n'est qu'apparent et non réel. Il n'est apparent, d'ailleurs, que dans la station horizontale, et c'est, sans doute, parce que c'est dans cette position

que les malades sont examinés, que l'idée de défaut de contention par la paroi s'est imposée. La peau est mobile, abondante, plissée, la paroi dépressible permet une palpation facile : il semble alors qu'elle soit flasque et dépourvue de toute résistance, mais fait-on lever le malade? qu'aussitôt les muscles se contractent avec autant d'énergie que chez les autres sujets, qu'ils se tendent en ligne droite, des côtes au bassin, et forment une paroi dure et résistante. Si, parfois, la rotondité du ventre, examiné de profil, a disparu vers la partie supérieure de l'abdomen, si, par contre, elle semble accrue au niveau de l'hypogastre, si, en un mot, le ventre est en besace, cela tient à la descente des viscères; c'est « l'effet » de la ptose intestinale, ça n'en est pas « la cause ».

Dans l'entéroptose, l'intestin est presque vide d'air, par suite de l'obstruction duodéno-jéjunale, il est affaissé sur lui-même en même temps qu'il tombe dans le bas de l'abdomen. Chez nos opérés, nous avons vu le gros intestin, réduit au volume du doigt, présenter un tel aspect qu'on avait peine à le reconnaître. C'est cette cause qui engendre l'aplatissement de l'abdomen ; c'est elle qui transforme le paquet intestinal en une masse pâteuse de faible volume.

Le relâchement pariétal n'est donc pas primitif, il est secondaire, ou, plus exactement encore, il n'est qu'apparent et, partant, la résection pariétale ne répond, en réalité, à aucune indication.

Si, parmi les indications thérapeutiques que soulève cette maladie, il en est une constante, principale, applicable à la généralité des cas, c'est l'entéropexie, et non pas le rétrécissement pariétal.

Il est vraiment étrange qu'il faille argumenter pour établir cette chose si simple : qu'à la ptose de l'intestin, il faut opposer la pexie de l'organe. Néanmoins, les résections pariétales dont nous venons de parler constituent, dans le domaine chirurgical, tout l'effort tenté contre l'entéroptose.

Il est, pourtant, encore quelques opérations dont l'utilité s'est affirmée dans cette maladie, et bien qu'elles ne puissent

figurer à l'actif du traitement chirurgical de la maladie de Glénard, pour la raison que leur rôle bienfaisant s'est accompli à l'insu des opérateurs, nous devons en dire quelques mots. Telle est la *gastro-entérostomie.*

Dans la forme gastrique de l'entéroptose, la majeure partie des souffrances résultent de la sténose duodénale, comme nous verrons plus loin. Aussi comprend-on que l'établissement d'une communication artificielle entre l'estomac et le jéjunum soit appelé à exercer une action tout à fait favorable. Tel est, effectivement, le résultat obtenu dans un grand nombre de « sténoses pyloriques, sans cause connue ou bien déterminée », de prétendus « spasmes du pylore », de « dilatations idiopathiques ou atoniques de l'estomac », de dyspepsies diverses, etc. Or, beaucoup de ces cas ne sont pas autre chose que des obstructions duodénales plus ou moins complètes, par entéroptose, comme on peut s'en rendre compte à la lecture des observations éparses dans la littérature médicale.

Bien que cette opération se justifie, et malgré les succès incontestables que nous lui reconnaissons, nous croyons que la colopexie doit lui être préférée, chaque fois que le diagnostic peut être précisé, et il peut toujours l'être, ne fût-ce qu'au cours même de l'opération. L'entéropexie est, en effet, préférable, parce qu'elle rétablit plus complètement la normalité, répare l'ensemble des désordres au lieu de ne parer qu'au principal d'entre eux, est curative au lieu d'être palliative, est enfin d'une gravité beaucoup moindre. Elle ne dépasse pas, en effet, celle d'une laparotomie exploratrice.

Lorsqu'on se sera bien pénétré du rôle de la ptose colique dans les affections gastriques, la colopexie rendra de grands services. Le médecin, assiégé chaque jour par des malades sur lesquelles il place l'étiquette de dyspeptiques, de dilatés de l'estomac, de spasmeux du pylore, d'hyperchlorydriques, se rend parfaitement compte qu'une gastro-entérostomie serait le remède radical. S'il renonce le plus souvent à cette grave opération, c'est qu'en conscience il estime plus sage de supporter une infirmité, pénible sans doute mais compatible avec

la vie que d'affronter un danger redoutable. Il ne s'y résigne que si la maladie prend des proportions menaçantes. Combien sa décision sera plus fréquente et plus précoce, quand il reconnaîtra mieux l'opportunité de la colopexie et la bénignité de cette manœuvre !

Deux autres opérations : la gastroplication, de Bircher (1), et la gastropexie, de Duret (2), partagent avec la gastro-entérostomie, le singulier privilège d'avoir guéri fortuitement des entéroptosés.

La première s'applique à la « dilatation primitive » ou « essentielle » de l'estomac, et consiste à faire un ou plusieurs plis transversaux fixés par des sutures sur la paroi antérieure de l'organe, de manière à relever la grande courbure. Le but poursuivi est de favoriser l'écoulement des matières de l'estomac vers le pylore, dans la pensée que la grande dilatation du viscère est le motif pour lequel il se vide mal.

On ne pourrait plus, aujourd'hui, soutenir cette conception pathogénique qui est bien le contre-pied de la vérité. Lorsque l'estomac ne se vide pas bien, c'est qu'il existe un obstacle au niveau du pylore ou du duodénum. Toute dilatation gastrique est nécessairement symptomatique d'une atrésie pylorique ou duodénale.

Néanmoins, l'opération de Bircher a été pratiquée avec succès par de nombreux opérateurs. Ewart et Benet, en Angleterre, Faure, Borelius et Roux, en France, Riconi, Caselli et Oliva, en Italie, en ont obtenu d'excellents résultats. Tous ces succès, cependant, ne prouvent pas l'évidence de la théorie pathogénique à laquelle ils sont dus. La vérité, c'est que les cas de « dilatation gastrique essentielle », « idiopathique » ou « atonique », sont, la plupart du temps, des sténoses duodénales par entéroptose. En relevant la grande courbure, on relève du même coup le côlon qui y adhère par

(1) Bircher. *Correspondenz Blatt fur Schweizer Aertze*, Basel 1891.

(2) Duret. De la gastropexie, *Revue de chirurgie de Paris*, 1896. p. 421.

l'épiploon gastro-colique, on fait inconsciemment une colopexie indirecte, laquelle met un terme à l'obstruction du duodénum comme nous le verrons, aux coudures du côlon, et, conséquemment aux troubles gastriques et intestinaux dont ces lésions étaient la cause.

On ne peut s'expliquer autrement l'efficacité de cette opération.

Il en est de même pour la gastropexie, de Duret, appliquée à la gastroptose.

Cette opération consiste à relever l'estomac et à le fixer en bonne position par des sutures réunissant sa face antérieure à la paroi abdominale. Ici encore, c'est, en réalité, une colopexie indirecte qu'on pratique, et si les troubles attribués à la gastroptose disparaissent, c'est évidemment parce qu'ils dépendaient de l'obstruction duodéno-jéjunale.

C'est donc, jusqu'à présent, à d'informes tentatives et à quelques cures de hasard que se borne le tribut de la chirurgie au traitement de la maladie de Glénard

Cependant, Gallet a publié récemment un cas de pexie intestinale véritable par un procédé analogue à celui dont nous avons fait usage. Cette opération, dont les suites éloignées furent favorables, est le seul exemple d'intervention directe dont nous ayons trouvé la relation (1).

Nous sommes donc autorisé à considérer *l'entéropexie*, que nous avons pratiquée le 8 octobre 1895, comme la première opération vraiment rationnelle qui ait été faite contre cette affection et aussi comme celle qui, dans l'état actuel de nos connaissances, lui convient le mieux.

(1) Gallet. *Rapport sur le service chirurgical de l'Hôpital St-Jean*, p. 137. Lamertin, Bruxelles, 1897.

II

Chez les entéroptosés que nous avons soumis à la biopsie, la ptose du gros intestin s'est toujours montrée avec de tels caractères qu'elle nous a paru suffire à expliquer tous les troubles offerts par les malades. L'affaissement de l'intestin grêle nous paraît secondaire et sans valeur morbide propre. Il est consécutif à l'atélectasie intestinale dont nous examinerons plus loin le mécanisme. Pour nous l'entéroptose n'est donc qu'une coloptose.

La condition matérielle de la ptose du côlon est le détachement des insertions des angles droit et gauche et l'allongement du méso-viscère. Dans une de nos *observations*, chez un garçonnet de dix ans, ces facteurs permettaient à l'angle droit de se porter jusqu'à l'S iliaque. Dans d'autres cas relatifs à des femmes, respectivement âgées de 33, 41 et 38 ans, les dimensions du méso étaient vraiment incroyables. Il formait une énorme membrane recouvrant la masse de l'intestin grêle. Masqué par l'estomac et l'épiploon, il constituait, sous ces organes, une vaste surface polie, plissée, bordée dans sa partie inférieure par le gros intestin irrégulièrement ramassé sur lui-même et gisant, en paquet informe, sur la vessie et les fosses iliaques. En saisissant ce qui correspondait aux angles droit et gauche du côlon, et en étendant le tout à la manière d'un tablier sur les membres inférieurs de la malade, la partie moyenne du côlon se fût trouvée presque au niveau des genoux.

Chose singulière : cette disposition n'apparaissait pas, comme on serait tenté de se l'imaginer, dès l'ouverture du

ventre. L'étroitesse relative de l'incision, la présence de l'épiploon, le tassement des parties, expliquent cette particularité. Aussi comprenons-nous qu'elle ait pu échapper à un chirurgien, cependant fort habile, qui avait pratiqué antérieurement la laparotomie sur une de ses malades. Peut-être la position de Trendelenburg, donnée à la patiente dès le début de l'opération, a-t-elle contribué à la méprise, en déterminant l'accumulation du contenu abdominal vers le creux diaphragmatique et en rendant ainsi, momentanément, au côlon sa situation normale. Le paquet intestinal, presque vide d'air était, en effet, d'une mobilité excessive et telle qu'il suivait, presque comme un liquide, les mouvements communiqués au corps. Ceci montre que l'entéroptose est une maladie dont le diagnostic ne s'impose pas toujours, même au cours de l'opération. Il faut la décéler en déployant l'intestin. Faute de cette précaution, la lésion passe inaperçue et c'est là, sans doute, une des raisons pour lesquelles la colopexie n'a guère encore été pratiquée.

Le degré de la ptose est variable.

Parfois, le gros intestin semble complètement détaché de ses insertions et est ramassé sur lui-même, au bas de l'abdomen, ainsi que nous venons de le voir, en présentant, en plusieurs points, des coudures plus ou moins marquées.

La fig. I représente un cas de ce genre et donne une idée du caractère des lésions. Cette forme est fréquente, du moins dans les cas graves ; nous l'avons rencontrée quatre fois sur la dizaine d'opérations que nous avons pratiquées.

Dans d'autres cas, la descente du côlon n'est pas aussi complète. Le plus souvent, alors, l'organe est resté adhérent, soit à l'angle droit, soit à l'angle gauche, et la partie flottante est suspendue plus ou moins obliquement (fig. II). Nous avons rencontré cette disposition dans divers cas typiques.

Enfin, dans certains cas, la descente est très limitée : le côlon transverse reste horizontal et ne semble guère descendu. On se trouve en présence de ce qu'on pourrait appeler *l'entéroptose paradoxale*. Nous avons vu le côlon ne descendre

guère plus bas que l'ombilic chez un malade présentant néanmoins tous les symptômes de la maladie de Glénard et dont le diagnostic s'est trouvé sanctionné par la guérison opéra-

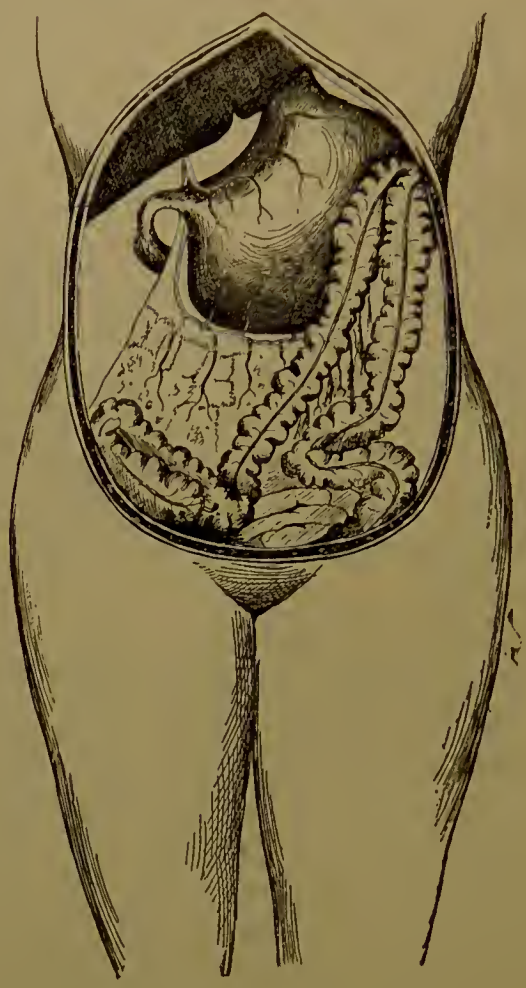

Fig. 2.

toire. Chez lui, le colon était fort adhérent à la paroi antérieure de l'abdomen et les tractions qui en résultaient jouaient sans doute le même rôle que le poids de l'organe suspendu et amenaient le même résultat, c'est-à-dire un obstacle plus ou moins marqué à l'évacuation du contenu gastrique dans l'intestin grêle, la dilatation de l'estomac, l'affaissement de l'intestin grêle, etc.

La stase alimentaire de l'estomac est, en effet, une conséquence quasi constante du prolapsus du côlon. Cela est établi indiscutablement et par l'analyse des symptômes et par la constatation de la dilatation gastrique. Nous avons toujours trouvé l'estomac très dilaté, hormis peut-être dans un cas où les accidents prédominaient du côté de l'intestin. L'organe apparaît comme un sac vide et flasque ; dans un cas, il descendait presque jusqu'au pubis. Le siège précis de l'obstruction se trouve à l'extrémité du duodénum, au point où l'artère mésentérique supérieure marque l'origine du jéjunum. Aussi le duodénum participe-t-il à la dilatation dans toute son étendue. Elle est même le plus marquée dans sa troisième portion, que nous avons vue enflée en véritable ampoule, sorte de dilatation sacciforme, occupant le bord inférieur de l'organe.

Quel est le mécanisme de l'obstruction duodéno-jéjunale ?

Glénard pense que la traction exercée sur le faisceau des vaisseaux mésentériques en est le facteur principal. Le duodénum, en effet, est logé dans l'angle que l'artère mésentérique supérieure forme avec l'aorte en se détachant d'elle, et est, à ce niveau, fort adhérent à la colonne vertébrale. De la traction exercée sur ce vaisseau résulterait une compression du tube intestinal, et partant, l'évacuation difficile de l'estomac dans l'intestin, sa dilatation, et le cortège d'accidents neurasthéniques et dyspepsiques qu'elle entraîne.

Nous avons maintes fois examiné le faisceau vasculo-mésentérique sur le cadavre, au point où il passe de haut en bas sur la face antérieure du duodénum. Son volume est celui de l'index et il présente une certaine fermeté. En le disséquant, on reconnaît qu'il renferme l'artère et la veine mésentériques ainsi que des troncs nerveux, de l'épaisseur d'une grosse plume d'oie, du tissu cellulaire, etc. Si le cadavre est tenu dans la position verticale, et qu'on sectionne ou non une partie du méso, de façon à imiter les conditions physiques de l'entéroptose, on ne remarque guère l'action obstruante supposée par Glénard; du moins est-il difficile d'admettre qu'elle puisse atteindre un degré capable d'entraîner la stase alimen-

taire et la dilatation gastrique. Mais, dans ces circonstances, ce qui est certainement très efficace pour rétrécir la lumière duodénale, c'est la coudure brusque qui se produit au point où le jéjunum naît du duodénum et tel est, croyons-nous, le mécanisme de l'obstruction duodéno-jéjunale des entéroptosés.

A l'autopsie d'une entéroptosée, morte de tuberculose pulmonaire, nous avons constaté cette disposition de la façon la plus évidente : le cadavre étant dans la position verticale et en dehors de tout artifice de dissection, le jéjunum se détachait verticalement du duodénum et formait une coudure effaçant presque complètement la lumière du conduit.

Au cours d'une intervention, il est assez difficile de vérifier la réalité de cette disposition, en raison de ce que le patient se trouve dans la position horizontale, qui tend à rétablir les rapports normaux, et de ce que le jéjunum n'est visible qu'après relèvement du côlon, manœuvre qui tend également à ce résultat. Dans un cas, pourtant, où nous fîmes cette manœuvre en prenant la précaution de ne pas trop modifier les rapports, elle nous apparut très nettement et l'aspect des parties montrait que l'angularité était la position habituelle de l'origine du jéjunum.

A l'état normal, et en examinant des cadavres maintenus, par suspension, dans la position verticale, nous avons maintes fois reconnu que le jéjunum, à son origine, est relié à la face inférieure du méso-côlon par un repli du péritoine, qui l'accompagne sur une étendue de quelques centimètres. Ce repli, d'abord très bref, s'élargit progressivement vers la gauche, de telle sorte que, soutenant le tube intestinal, il ne lui permet qu'une flexion graduelle et arrondie. Mais cet effet n'est évidemment produit qu'à l'état de normalité du méso-côlon. Si, perdant ses insertions aux angles, le colon vient à prolaber, il entraîne avec lui le méso, et l'origine du jéjunum doit forcément former une coudure qui a nécessairement pour effet d'entraver la circulation dans sa cavité.

Quel que soit le mécanisme de l'obstruction, elle est réelle et l'on comprend toute l'importance qu'il y a à reconstituer les

attaches solides qui, à l'état normal, fixent les extrémités droite et gauche du côlon transverse. Grâce à ces points d'appui, le gros intestin n'est plus suspendu en quelque sorte au jéjunum, et désormais, le péristaltisme gastrique ne rencontre plus d'obstacle sérieux à vaincre pour faire écouler le chyme dans l'intestin grêle.

Une lésion également fréquente chez les entéroptosés, c'est la néphroptose que nous avons presque constamment rencontrée chez nos opérés. Quatre d'entre eux avaient subi antérieurement la néphropexie, mais, chez les uns, l'opération n'avait pas été suivie d'un succès complet, et, chez les autres, les troubles entéroptosiques avaient reparu consécutivement. Inutile d'insister sur ces faits, les rapports qui les unissent sautant aux yeux. Nous nous bornerons à dire qu'à notre avis l'entéroptose existe primitivement chez les néphroptosés et crée, chez ces malades, la prédisposition à la ptose de tous les viscères. C'est par la diminution du contenu gazeux intestinal occasionnée elle-même par la coudure du jéjunum, que cet effet se produit : le coussin formé par le paquet intestinal est désormais incapable de soutenir les viscères et la ptose du rein apparaît la première. Pratique-t-on la néphropexie ? les troubles dus à la ptose du rein disparaissent et ceux qui relèvent de la ptose du côlon peuvent s'amender également, car forcément, en remontant le rein, on remonte plus ou moins le côlon, à cause des connexions néphrocoliques. Mais le relèvement du rein ne suffit pas toujours pour produire cet effet, ou bien, par la suite, les attaches du côlon s'allongent davantage et les signes de la coloptose reparaissent.

Une particularité anatomo-pathologique, que l'opération seule pouvait, d'ailleurs, révéler, n'a pas encore été signalée : c'est la cyanose et l'œdème de l'intestin.

Dans un cas, ces phénomènes étaient particulièrement accusés. La turgescence veineuse et la coloration asphyxique de l'organe témoignaient d'une gêne excessive de la circulation sanguine, affectant principalement le côlon et son méso. De plus, les tissus, légèrement tuméfiés et mous présentaient

cette transparence superficielle qui caractérise l'infiltration œdémateuse. Evidemment, la cause de ce phénomène gisait dans la gêne de circulation de la veine mésaraïque. Nous avons vu le phénomène s'amender sous nos yeux par la réduction du viscère, et, de même, nous avons pu le reproduire en reportant la masse du côlon dans la position anormale qu'elle occupait précédemment.

Il est indubitable qu'après une pareille stase veineuse un peu prolongée, des phénomènes toxiques ne peuvent manquer de se produire dès le rétablissement de la circulation. Il est impossible, en effet, qu'en rentrant dans la circulation, le sang n'y apporte pas en abondance les déchets d'une nutrition viciée, toxines diffusées de la cavité intestinale, produits anormaux de l'endo-sécrétion glandulaire, etc., et que ces agents ne contribuent pas à la production de symptômes susceptibles d'attribution à une origine centro-nerveuse.

On est fondé à croire que les troncs nerveux, si volumineux, qui avoisinent la veine mésaraïque, sont, eux aussi, et au même degré, l'objet de violences capables d'expliquer ces sensations bizarres d'endolorissement général de l'abdomen, de brûlure, de picotements, que quelques malades traduisent pittoresquement en affirmant avoir « une fourmillière dans le ventre ».

III

Les particularités anatomo-pathologiques que nous venons d'examiner comportent quelques déductions utiles.

Parmi les symptômes décrits par Glénard, il en est un auquel cet auteur accorde une grande valeur : c'est la sensation de *corde colique transverse*. On la rencontre, dit-il, à deux centimètres au-dessus de l'ombilic. A ce niveau, les battements de l'aorte seraient transmis par l'intermédiaire d'une petite masse résistante placée au-devant de l'artère. Cette petite masse donne la sensation d'une corde aplatie, large de deux centimètres et demi au plus, épaisse d'un centimètre, à direction transversale, mobile et fuyant sous le doigt qui cherche à l'abaisser. Cette corde, visiblement formée par le côlon transverse abaissé, serait un des symptômes probants de la maladie.

Ewald (1) a critiqué la valeur diagnostique de ce signe. Pour lui, le côlon est inappréciable à la palpation et la corde colique transverse n'est, dans la grande majorité des cas, que le pancréas et la portion horizontale du duodénum, devenus appréciables au palper dans les conditions spéciales de l'entéroptose.

C'est là une opinion à laquelle nous ne pouvons souscrire : la sensation donnée par ces organes, interprétée comme indiquant le côlon, siège à un niveau si élevé qu'elle exclurait l'idée de la ptose du côlon.

Nous avons, à diverses reprises, reconnu la réalité du symptôme, signalé par Glénard et contrôlé, après l'ouverture

(1) Ewald. *Ueber enteroptose und Wandermien*, Berlin, Klin. Woch. n° 12, p. 277, et n° 13, p. 304.

du ventre, l'exploration faite immédiatement auparavant. Nous avons reconnu ainsi que la corde transverse est bien due au côlon, mais seulement lorsqu'il est rendu appréciable par la présence de scybales.

Le plus souvent, la corde colique manque. Vient-on à la rencontrer chez un sujet, c'est presque toujours plus bas que ne l'indique Glénard; elle est souvent sensible à la pression et on remarque qu'elle disparaît et se déplace du jour au lendemain, pour reparaître et disparaître encore. Ces variations s'expliquent par la mobilité des scybales et, surtout, par le déplacement du côlon. On comprend qu'elle doive faire défaut chaque fois que le côlon est tout à fait prolabé. La corde colique manque-t-elle ? Il peut suffire de mettre le patient dans la position de Trendelenburg pour la faire apparaître et de le replacer dans la position verticale pour la dissiper.

Chez les sujets amaigris, qu'on a constipés par quelques jours d'opium, on peut, à l'aide de ces manœuvres, préciser singulièrement le diagnostic et lui donner une certitude absolue.

Nous pouvons affirmer que *l'absence de la corde colique ne doit pas écarter du diagnostic et qu'on ne la rencontre presque jamais dans les formes qui résiste à la ceinture et aux traitements médicaux.*

La manière dont le côlon prolabé s'accumule et se chiffonne, en quelque sorte, dans le bas de l'abdomen, donne également l'explication de quelques particularités intéressantes.

On conçoit qu'ainsi disposé l'organe forme des coudures très préjudiciables à la progression des matières fécales. Aussi trouve-t-on presque constamment le côlon garni d'un chapelet de scybales, alors même qu'un purgatif, administré la veille de l'opération, avait semblé efficace : le liquide passe, le solide reste. De là des contractions, peu favorables à la migration des fèces, mais très douloureuses, qui se reproduisent sous forme de crises prolongées. De là les symptômes d'entéralgie, qui se montrent en rapport avec la défécation,

les selles muco-membraneuses dues à l'irritation et à l'hypersécrétion muqueuses, et tous les signes, enfin, de l'entéro-côlite muco-membraneuse. Ce mécanisme explique l'efficacité très particulière de la position de Trendelenburg. Un malade est-il sous le coup d'une crise de cette nature ? il suffit souvent de le mettre franchement dans cette position pour que les selles se produisent sans retard, alors que les lavements, administrés avec une persévérante énergie, étaient restés sans effet. Un de nos malades, qui recourait depuis longtemps aux purgatifs et aux irrigations ordinaires, renonça définitivement à ces moyens après avoir acquis l'expérience de cette manœuvre, qu'il emploie exclusivement depuis plusieurs mois.

Le garçonnet qui fait l'objet de l'*observation n° 1*, était sujet à des crises intestinales très violentes, et la constipation avait pris, chez lui, les allures d'une véritable obstruction intestinale. Au fort de la crise, nous le plaçâmes presque verticalement la tête en bas, et, aussitôt, les douleurs, auxquelles il était en proie depuis plusieurs jours, s'apaisèrent et furent suivies de débacle. Depuis, ce moyen fut employé plusieurs fois par le malade et toujours avec le même succès.

Les malades sujets à ces crises sont atteints d'entéroptose, ou mieux, de coloptose à forme entéralgique. Cette forme correspond, presque point par point, à ce qu'il est convenu aujourd'hui d'appeler entéro-côlite muco-membraneuse, entité artificielle qui ne peut survivre à cette constatation de Gaston Lyon, dans sa belle monographie : « Les autopsies » les plus récentes, celles d'Edward (1888), de Rothmann » (1894), de Chazot (1897), n'ont pas confirmé l'existence de » lésions profondes de la muqueuse » (1).

Nous avons vu comment le prolapsus du côlon détermine, dans un grand nombre de cas, un obstacle à l'évacuation de l'estomac dans l'intestin grêle. L'obstacle n'est pas invincible, mais il exige des efforts considérables du péristaltisme gastrique et entraîne une stase plus ou moins marquée du

(1) Gaston Lyon. *L'entéro-côlite muco-membraneuse*, Paris 1900, p. 21.

contenu de ce viscère. De là sa dilatation, les troubles du chimisme gastrique (hyperchlorhydrie, dyspepsie nervomotrice), le spasme du pylore, l'inappétence, la cachexie spéciale qui va jusqu'à donner au patient l'aspect d'un cancéreux.

L'effort que l'estomac doit déployer pour se vider se traduit par des douleurs apparaissant quelques heures après le repas; elles sont dues à la contraction de la « cravate de Suisse » et constituent ce qu'on pourrait appeler la colique gastrique, par analogie avec les coliques utérines, tubaires, hépatiques, etc.

Ces douleurs sont plus ou moins marquées, selon le degré d'obstruction jéjunale ; leur maximum d'intensité siège le plus souvent à gauche, vers la grosse tubérosité ; elles sont moins fortes si le malade se couche après les repas, à l'inverse de ce qui se produit dans le rétrécissement fibreux du pylore. Enfin, elles sont intermittentes, ce qui les distingue des douleurs dues à l'ulcère rond.

Le siège jéjunal de l'obstruction explique un phénomène encore obscur et que nous avons observé fréquemment chez nos malades : les selles acholiques sans ictère. Si l'obstruction jéjunale dure quelques heures, une journée par exemple, il pourra se former une selle non teintée de bile, puisque celle-ci n'a accès dans l'intestin qu'au-dessus de l'obstacle et qu'un laps de temps assez considérable s'écoule entre le passage du chyme et l'excrétion biliaire. De même, l'ictère n'apparaîtra pas, parce que la bile s'accumule aisément dans le duodénum dilaté de ces malades, ce qui en prévient la résorption.

Telle est, à notre avis, la signification d'une des formes de l'acholie intermittente observée et bien décrite depuis longtemps par Germain Sée. Comme on le voit, elle s'explique très simplement dans l'entéroptose et rend bien superflue l'hypothèse invraisemblable d'un arrêt soudain et passager de la sécrétion du foie ou d'une rétention vésiculaire. Elle constitue également un symptôme précieux de la maladie, en révélant qu'une obstruction rémittente du duodénum siège en un point situé au delà de l'ampoule de Vater.

IV

Le manuel opératoire suivant est celui auquel nous avons recouru dans toutes nos opérations. Il nous paraît répondre, d'une façon générale, à toutes les circonstances; les petites modifications exigées par les variétés cliniques se comprendront d'elles-mêmes.

Position du malade. — Le malade doit être couché horizontalement sur la table d'opération. Il ne faut jamais lui donner la position de Trendelenburg qu'après ouverture et exploration de la cavité du ventre. Ceci est, d'ailleurs, un principe qu'il est toujours bon d'appliquer à toute laparotomie à caractère quelque peu explorateur; il s'explique par la nécessité de laisser les viscères dans leurs rapports réels. C'est sans doute faute de cette précaution que le malade, dont le cas est relaté dans notre *observation n° 4*, put subir deux laparotomies sans qu'on remarquât la ptose du côlon, cependant très prononcée. Il arrive, en effet, dans la position de Trendelenburg, que les intestins, flasques et très vides, se portent vers le diaphragme avec une telle facilité que la ptose disparaît complètement.

Incision. — L'incision médiane de la ligne blanche répond à toutes les nécessités; il faut la pratiquer à un niveau plus élevé que pour les opérations gynécologiques. Elle dépassera donc en haut l'ombilic, de trois à quatre travers de doigt, et passera à gauche de cette cicatrice. Une incision de douze à quinze centimètres est amplement suffisante, quitte à l'agran-

dir, au besoin, pour faire face à quelque incident opératoire. Il faut éviter de la faire partir de l'appendice xyphoïde, faute commune à ceux qui n'ont pas l'habitude de la chirurgie du haut abdomen.

L'exploration est ensuite pratiquée avec le plus grand soin. On reconnaîtra le gros intestin aux bandelettes musculaires longitudinales dont il est muni, ainsi qu'aux franges celluleuses échelonnées de distance en distance. La constatation de ces caractères est nécessaire, car il arrive souvent que le côlon, presque vide d'air, n'offre pas un volume supérieur à celui de l'intestin grêle. Il ne faut pas se borner à constater la position occupée par l'organe, il faut encore reconnaître sa mobilité, le degré de descente dont il est susceptible, par une traction légère comparable à l'effet de la pesanteur dans la position verticale, et, surtout, il faut explorer ses angles, points auxquels, dans les conditions normales, son adhésion à la paroi est étroite.

On longe ensuite l'organe, en observant exactement la position qu'il occupe. On va, d'une part, jusqu'au cæcum, très facilement reconnaissable, et, de l'autre, jusqu'à l'S illiaque. On s'assure ainsi qu'il n'existe pas une lésion intrinsèque de l'organe.

On explore ensuite la face inférieure du mésentère, en détruisant, chemin faisant, les adhérences, s'il en existe.

On examine avec la plus grande attention l'origine du jéjunum, pour voir si, à cet endroit, l'organe n'est pas fixé dans sa position vicieuse par quelques adhérences. Jamais, non plus, on ne s'abstiendra d'explorer le pylore, surtout dans les cas où les symptômes gastriques étaient prédominants. Un mode d'exploration facile et innocent pour s'assurer de la perméabilité de cet orifice, consiste à prendre l'estomac à pleines mains, à amener par pression les liquides et les gaz qu'il contient vers la région pylorique et à les faire passer dans le duodénum.

La même manœuvre peut révéler qu'un certain obstacle siège à l'origine du jéjunum, mais il ne faut pas oublier que

le résultat négatif est sans signification dans la position horizontale. La dilatation du duodénum est l'indice certain qu'un obstacle gît à la naissance du jéjunum.

On procède ensuite à la détermination des points appelés à devenir les angles droit et gauche du côlon, en observant de les distribuer de telle sorte que le côlon ne soit tiraillé en aucun point et qu'il n'acquière pas une longueur exagérée, ni du cæcum à l'angle droit, ni de ce dernier à l'angle gauche, ni, enfin, de celui-ci à l'S iliaque.

L'intestin étant généralement très allongé, l'embarras consiste plus souvent dans la difficulté d'utiliser toute sa longueur que dans la crainte de le voir tiraillé. Il n'y a pas d'objection à laisser une assez grande longueur au côlon ascendant, car le cæcum peut, sans inconvénient, occuper une place assez inclinée, le portant légèrement vers la ligne médiane. L'essentiel est de s'assurer que, les points choisis étant fixés, toute traction cessera sur la région pyloro-duodéno-jéjunale. Il importe également d'éviter les coudures trop brusques. L'excès de longueur du côlon, sera distribué en feston entre les points choisis pour la suture, dont les principaux sont l'angle droit et l'angle gauche. Mais si malgré cela le côlon transverse paraît trop long encore, on peut, comme nous l'avons fait dans divers cas, ajouter quelques points de suture sur la ligne médiane, en procédant comme pour les angles et de la façon suivante :

La suture a pour but de fixer le côlon dans sa position normale, et ce résultat est obtenu avec le plus de certitude et de rapidité par quelques points réunissant les angles droit et gauche à la paroi abdominale. Quatre ou cinq points de suture à la partie la plus élevée des flancs suffisent pour donner solidement à l'organe les dispositions physiologiques.

Nous avons dit plus haut qu'il faut ajouter quelques points semblables sur la ligne médiane, ou à telle place qu'on jugera nécessaire pour obtenir le résultat désiré. Il n'est pas nécessaire de pratiquer une suture sur toute la longueur de l'organe, ni même de sa portion tranverse ; nous pensons même que cette disposition serait vicieuse et qu'il faut l'éviter.

Il suffit de placer les fils en deux ou trois groupes, comme nous venons de le dire. De cette manière, on évite que la suture entrave aucunement le péristaltisme intestinal.

Voici la méthode que nous avons constamment suivie pour procéder à ce détail opératoire :

Après avoir déterminé quel sera l'angle gauche du côlon,

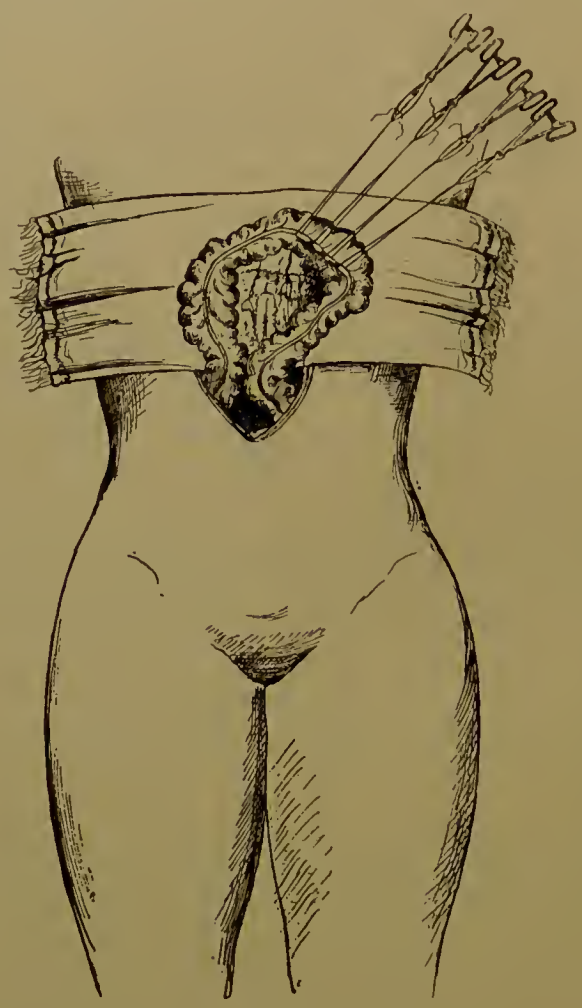

Fig. 3.

on l'attire au dehors et on l'étend sur une compresse aseptique. Au point choisi, on passe successivement, sous la bandelette musculaire longitudinale, quatre ou cinq fils de soie suffisamment longs, dont on garnit le chef d'une pince de Péan, afin

de les retrouver facilement. On obtient ainsi la disposition de la figure 3.

Aussitôt les points placés, on refoule l'anse dans l'abdomen, on enlève la compresse et on procède à la fixation pariétale. Celle-ci se pratique très aisément au moyen d'une aiguille de Reverdin, droite, et assez longue pour aller du flanc à l'ouver-

Fig. 4.

ture de la plaie médiane. On introduit la main gauche dans l'abdomen et on la porte vers le bord inférieur de la rate. Ceci fait, on enfonce l'aiguille bien perpendiculairement, du dehors en dedans, en dessous de la côte; la main gauche en

protège la pointe dès qu'elle apparaît à la face interne de la paroi abdominale. Rien n'est alors plus facile que de l'amener dans le jour de l'ouverture abdominale, sans risquer de blesser quelque anse grêle voisine.

On charge alors l'aiguille d'une des anses de fils fixés sur l'intestin, et on l'attire au dehors.

Après avoir successivement répété cette manœuvre pour tous les fils, on exerce sur eux une traction uniforme, dont l'effet est de ramener l'angle du côlon à son siège normal. On fixe ensuite les fils sur un tortillon de gaze iodoformée (fig. 4).

On répète la même manœuvre pour l'angle droit, et, au besoin, pour la partie moyenne du côlon transverse.

On peut aussi, au lieu de se servir d'une longue aiguille enfoncée du dehors en dedans, armer chaque anse de fil placée sur l'intestin d'une aiguille droite ordinaire, qu'on porte dans la profondeur du flanc, et avec laquelle on perfore la paroi abdominale de dedans en dehors. Cette manœuvre est répétée sur chaque fil comme précédemment.

L'organe occupant alors la position normale, on termine l'opération par la fermeture de l'abdomen. On maintient le malade au lit un temps suffisant pour que les adhérences deviennent solides et résistantes, soit une quinzaine de jours. On peut enlever les fils vers le huitième ou le dixième jour.

Quelques confrères ont critiqué la fixation directe de l'intestin à la paroi abdominale, alléguant que les adhérences ainsi obtenues ne présentaient pas de garanties suffisantes de durée, et qu'une récidive prochaine serait toujours à redouter. A leur avis, le raccourcissement du mésentère par plicature ou par autoplastie eût été bien préférable sous tous les rapports.

Nous ne pouvons partager cet avis pour la raison que c'est cet organe qui est malade, et que la manœuvre qu'on exécuterait sur lui risquerait fort de n'avoir qu'un résultat éphémère Au contraire, la fixation de l'intestin lui-même a pour conséquence de faire cesser toute traction sur le mésentère allongé et de le soustraire ainsi à la cause mécanique de sa distension.

Quant à la crainte de ne pas obtenir par l'entéropexie une

adhérence solide et durable, il suffit, pour se convaincre de son inanité, de se reporter aux opérations d'anus contre nature qu'on pratiquait autrefois. Pourquoi un mode de fixation, dont la solidité a été éprouvée à maintes reprises dans cette circonstance, n'obtiendrait-il pas le même résultat dans le cas présent? Pourquoi la fixation directe de l'organe, à laquelle on recourt avec succès dans la néphropexie, cesserait-elle d'être efficace pour l'intestin, beaucoup plus léger que le rein et sur lequel on a bien plus de prise?

Les faits sont, heureusement, à cet égard plus éloquents que toutes les spéculations. Un de nos opérés est guéri depuis cinq ans, et nous avons tout récemment encore en l'occasion de nous assurer que sa guérison s'est parfaitement maintenue. L'opération d'une autre malade date de quatre ans, une de plus de trois ans; toujours le résultat est venu confirmer l'excellence de ce mode de traitement. Il nous paraît donc superflu de procéder à un avivement des surfaces intestinale et pariétale.

Jonnesco, ayant eu l'occasion de rouvrir l'abdomen d'un malade sur lequel il avait pratiqué la gastropexie quelques mois auparavant par un procédé en tout semblable, constata la persistance et la solidité des adhérences (1).

Tel est le manuel opératoire auquel nous avons eu recours dans nos opérations dont quelques-unes sont rapportées à la fin de cette notice. L'opération est d'une exécution facile et, comme on le comprend, n'entraîne pas plus de danger qu'une simple laparotomie exploratrice. Elle répond logiquement à la principale des indications que soulève la maladie de de Glénard. Ne fût-ce qu'à ce titre nous estimons qu'elle s'impose dans les cas rebelles aux traitements ordinaires.

(1) Jonnesco Thomas. *Traitement chirurgical des ectasies gastriques*, XIIIe Congrès franç. de chirurgie, 1899.

OBSERVATION N° 1

Coloptose et double invagination. Iléo Cœcopexie. Colopexie totale. Guérison.

(Observation recueillie par les Drs Jacques et Lambotte). (1)

En octobre 1895, je fus appelé à donner des soins à un garçonnet de dix ans et demi environ en proie depuis plusieurs mois à de cruelles souffrances, et chez lequel M. le professeur Jacques avait diagnostiqué une double invagination intestinale avec péritonite locale, et reconnu l'opportunité de l'opération.

Depuis quelque temps, l'état de l'enfant allait s'aggravant. L'affaiblissement faisait des progrès rapides, et il était devenu évident que, seule, l'intervention chirurgicale pouvait conjurer une catastrophe dont l'échéance prochaine s'annonçait inexorable à tous les yeux.

Dans la crainte que les progrès de l'adynamie ne la rendissent bientôt trop périlleuse, nous décidâmes l'opération.

La veille du jour fixé, le malade fut purgé par une dose d'huile de ricin. On lui fit prendre un grand bain et le ventre fut emballé dans une enveloppe antiseptique.

Le lendemain, au moment où il est chloroformé, le malade est en proie à une des crises douloureuses qui caractérisent sa maladie.

MM. les docteurs Jacques, Brasseur, Barbier, Polfliet et MM. les internes Ley, Witmann et Hœbeck assistent à l'opération.

Après l'emploi des précautions antiseptiques les plus rigoureuses, une incision de 7 centimètres est pratiquée sur la ligne

(1) Extrait des *Annales de la Société belge de Chirurgie*, n° 9, 15 janvier 1896.

blanche passant à gauche de l'ombilic et empiétant autant au-dessus qu'au-dessous de cette cicatrice.

L'abdomen ouvert, nous nous trouvons en présence d'une masse confuse d'intestins unis, en multiples endroits, par des adhérences sèches, transparentes, irrégulières, les unes agglutinant des anses voisines, les autres s'étendant au loin, sous forme de membranes, ici minces et fragiles, là épaisses et résistantes. Au premier abord, il est très difficile de reconnaître l'état des parties ; les doigts explorateurs révèlent cependant, au sein de cette masse, deux indurations volumineuses répondant aux caractères de deux tumeurs perçues antérieurement au cours de la palpation.

Nous dégageons ces productions en détruisant les adhérences intestinales et bientôt l'une d'elles est mise à nu. Nous reconnaissons alors l'exactitude du diagnostic posé par M. le professeur Jacques : la tumeur est constituée par l'invagination de l'intestin grêle dans le cæcum. Quinze centimètres au moins du petit intestin font chute dans l'orifice iléo-cæcal, et forment, à l'intérieur du cæcum, une accumulation du volume d'un œuf d'oie : tumeur migratrice qui, ayant abandonné le siège normal du cæcum, s'était portée dans la fosse iliaque gauche.

Déroulant alors l'intestin en suivant le colon, nous arrivons au niveau de l'S iliaque, où se trouve la seconde tumeur. Celle-ci, du même volume que la précédente, est formée par l'intussusception du colon descendant dans l'S iliaque. Nous reconnaissons alors que le gros intestin a une longueur démesurée : il semble, au moins, une demi-fois trop long. Son calibre est augmenté dans une proportion semblable.

Outre ces particularités, nous constatons que cet organe est pourvu d'un méso normal. Au niveau du cæcum et jusqu'à l'angle du colon descendant, il mesure environ 15 centimètres, permettant ainsi au cæcum de se porter sans le moindre obstacle de la fosse iliaque droite à la fosse iliaque gauche. Au niveau du colon transverse, le méso avait au moins une douzaine de centimètres et conservait cette dimension jusqu'au niveau de l'angle du colon descendant. A partir de ce point, il se rapprochait insensiblement de ses dimensions normales et ne les recouvrait qu'à l'S iliaque. C'est grâce à cet énorme développement du méso que le gros intestin pouvait tomber complètement dans la région abdominale inférieure, pour former là, avec des anses grêles, cet amas confus dont l'aspect nous avait frappés dès l'ouverture du ventre. C'est également cette particularité qui avait permis et favorisé la double invagination dont nous avons parlé.

Bref, la lésion consistait en deux invaginations siégeant l'une au cæcum, l'autre à l'S iliaque, avec complication d'une coloptose totale. Aux environs du cæcum, et sur une surface égale à la main, le mésentère était enflammé, ulcéré, épaissi et recouvert, par places, d'une exsudation ayant l'aspect de pus concret : c'était le foyer de péritonite locale que M. Jacques avait reconnu comme compliquant la maladie principale.

L'opération que nous avions à pratiquer devait donc remplir les indications suivantes :

I. Réduire les portions intestinales invaginées, afin de remédier aux obstructions ;

II. Prévenir le retour d'invaginations semblables ;

III. Fixer le gros intestin à son siège normal pour remédier à la coloptose.

Nous procédâmes immédiatement à la désintégration des portions invaginées. Cette manœuvre, nécessitant la destruction de nombreuses adhérences, fut laborieuse, mais se termina favorablement. Par malheur, au niveau du cæcum, il était visible que l'invagination se reproduirait aussitôt les organes remis en place ; elle tendait, en effet, à se reproduire déjà sous nos yeux par une sorte d'habitude des tissus. Prévoyant le danger de cette disposition, je résolus immédiatement de fixer l'intestin grêle le long du cæcum, faisant à ce niveau une opération non dépourvue d'analogie avec la rectopexie périnéale de Verneuil ; l'intestin grêle étant complètement extrait du cæcum, je le couchai le long du bord interne de cet organe, et l'y fixai par quelques points de suture, afin de le rendre parallèle à ce conduit sur une petite étendue, évitant, toutefois, une traction telle qu'il en put résulter un rétrécissement du stomate iléo-cæcal.

Je me suis félicité, depuis, d'avoir pris cette précaution. Sans elle, l'invagination iléo-cæcale n'aurait tardé à se reproduire, et nous eussions probablement perdu ainsi tout le bénéfice de l'intervention.

Je ne sais si cette opération a déjà été pratiquée ; elle m'a été suggérée par l'analogie de l'invagination iléo-cæcale avec la chute du rectum, affection dont le malade avait été atteint dans son enfance. C'était, en somme, d'une chute de l'iléon qu'il s'agissait ici, et il me parut logique de lui opposer une manœuvre semblable à celle inventée par Verneuil pour remédier sûrement au prolapsus rectal rebelle.

Je désignerai cette opération sous le nom d'*iléopexie cæcale* pour la distinguer des opérations qui consisteraient à fixer l'iléon à d'autres organes.

Ce premier temps terminé, je cherchai à fixer le cæcum et les côlons, de façon à rendre impossible le retour de leur ptose. J'y procédai de la façon suivante :

I. Quatre solides points de suture à la soie fixèrent le cæcum

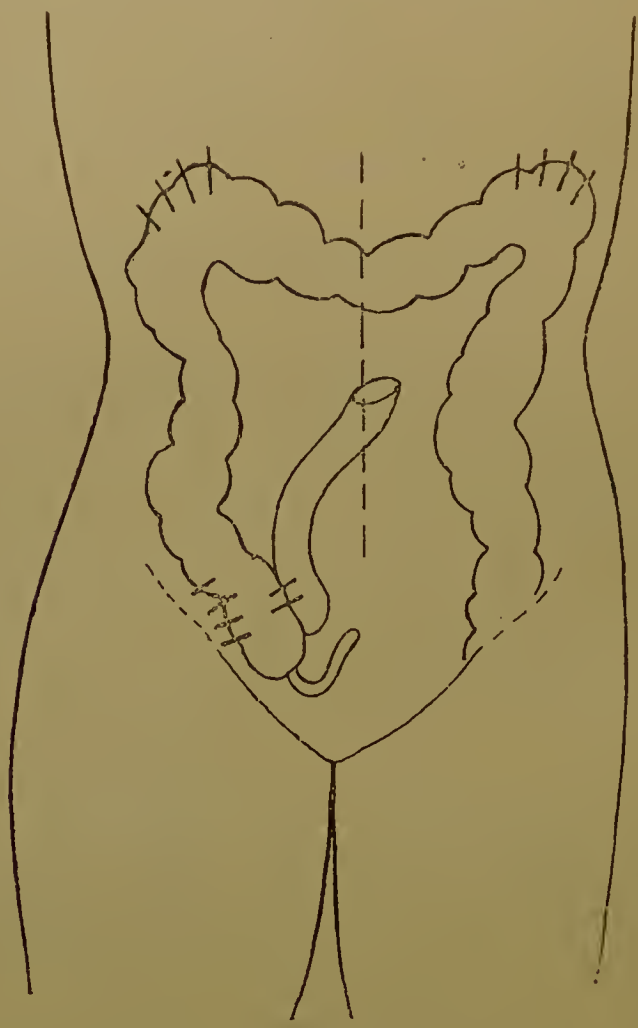

Fig. 5.

à la paroi abdominale antérieure, au niveau de la fosse iliaque droite (fig. 5) ;

II. Quatre points semblables perçant toute l'épaisseur de la paroi abdominale au niveau du bord du foie fixèrent l'angle droit du côlon ;

III. Enfin, une suture analogue servit à souder l'angle gauche du côlon au point qu'il occupe normalement.

En effectuant ces sutures, je m'efforçai de partager également le côlon entre les diverses portions intermédiaires aux régions suturées. L'augmentation de sa longueur rendait cette précaution nécessaire. Sans elle, il fût resté au niveau du côlon descendant une telle longueur de cet organe que des flexions dangereuses s'y seraient sûrement produites.

Les sutures au niveau du côlon furent placées sur une des bandelettes dont cet organe est pourvu, afin de leur donner une prise solide. Du côté de la paroi abdominale, elles passèrent à travers toute l'épaisseur des chairs et furent fixées extérieurement à de petits tortillons de gaze iodoformée. La fixation du cæcum, toutefois, fut faite à sutures perdues, ne comprenant qu'une partie de l'épaisseur de la paroi; mais cette manœuvre me parut inférieure, comme rapidité d'exécution, au procédé employé pour les angles droit et gauche du côlon.

Pendant toute l'opération, les intestins furent protégés au moyen de compresses aseptiques chaudes. Il y eut des vomissements fréquents, et le maintien des intestins dans la cavité abdominale fut très difficile et même, à certains moments, impossible. Enfin, la fermeture de l'abdomen termina l'opération. La plaie est suturée au fil de soie Snowden, en trois plans : un profond intéressant le péritoine; un moyen, aponévrotique; un superficiel, cutané. De plus, deux mèches de gaz étendues, de chaque côté, le long de la plaie, et serrées dans des anses de fil profond, assurent la solidité de la paroi.

Les suites de l'opération furent des plus simples et, aujourd'hui le malade, complètement rétabli, jouit de la santé la plus parfaite.

Je n'ai trouvé, dans la littérature médicale, aucun exemple d'opération semblable à celle que je viens de rapporter. Toutefois, Jeannel a décrit, sous le nom de colopexie, une opération qu'il a imaginée pour porter remède au prolapsus rectal rebelle, et à laquelle nous devons nous arrêter un instant, pour relever une erreur de terminologie dont elle est cause.

Larsonneur (1) a rapporté dans une thèse quatre cas de cette opération. Elle consiste à faire, dans la fosse iliaque gauche, une incision par laquelle on met le colon à nu. Des tractions sont faites de bas en haut sur cet organe jusqu'à réduction de la chute du rectum. Le gros intestin est alors suturé dans la nouvelle position qui lui a été donnée.

(1) *De la méthode colopexique dans le traitement du prolapsus complet du rectum*, par Larsonneur. Thèse de Paris, 1893.

D'après cette description, on voit que l'opération de Jeannel, bien différente de celle que j'ai pratiquée et par sa nature et par son but, ne mérite pas le nom de colopexie qu'il lui a donné.

Cependant, cette dénomination lui est conservée par Lyot (1), Lefèvre (2), Chamayou (3) et Boiffin (4). Le nom qu'il lui revient est celui de rectopexie colique, ce dernier terme servant à la distinguer des rectopexies périnéales. Mais l'erreur de terminologie dans laquelle ces auteurs sont tombés est bien propre à établir que, jusqu'à présent, la colopexie vraie n'avait pas encore eu d'exemple. Le nom de colopexie doit, en effet, être réservé à l'opération dont j'ai rapporté ici l'observation. Il est bon de remarquer que cette appellation n'est applicable qu'à la fixation des côlons ascendant, transverse et descendant, c'est-à-dire de tout le côlon proprement dit. On peut considérer, en effet, la pexie de chacune de ces portions comme pouvant être une opération séparée nécessitant, par conséquent, une désignation particulière ; les appellations de colopexie ascendante, colopexie transverse et colopexie ascendante, me paraissent convenir à ces variétés par leur simplicité et leur clarté.

Au point de vue du *procédé opératoire* auquel j'ai eu recours, des confrères m'ont reproché d'avoir fixé le côlon par de simples sutures. Ils eussent préféré que celles-ci fussent précédées d'un avivement profond de la surface intestinale. Je reconnais d'autant plus volontiers que des adhérences provoquées de la sorte offriraient plus de résistance et aussi plus de garantie au point de vue de la récidive, que l'idée d'opérer ainsi s'est présentée immédiatement à mon esprit au cours même de l'opération. Mais, si l'on tient compte des difficultés créées par l'imprévu, de la perte de temps qui en résulte et de la nécessité d'abréger une opération de ce genre sur un malade déjà fort affaibli, on comprendra pourquoi je me suis arrêté au moyen qui, plus rapide, me donnait en même temps des chances suffisantes de succès. D'ailleurs, mon malade est opéré depuis deux mois et demi, sans que la récidive dont on m'avait menacé se soit produite (5). Fût-

(1) Lyot, *Traitement du prolapsus du rectum*. Thèse de Paris, 1890.

(2) Lefèvre, *Traitement du prolapsus du rectum*. Thèse de Paris, 1891.

(3) Chamayou, *De la colopexie dans le traitement du prolapsus du rectum*. Thèse de Paris, 1890.

(4) A. Boiffin, *Sur un cas de prolapsus complet du rectum, colopexie simple*. (*Arch. prov. de chirurgie*, novembre 1893.)

(5) Ce délai est maintenant de plus de cinq années.

elle advenue que je me réjouirais encore d'avoir agi comme je l'ai fait, car, il faut le reconnaître, cette tactique resterait encore la moins périlleuse à laquelle on eût pu recourir.

Une autre critique m'a été adressée : celle d'avoir fixé l'intestin aux parois abdominales, au lieu d'agir sur le méso lui-même en raccourcissant celui-ci par plicature et en rendant cette plicature définitive par une suture appropriée.

J'estime que cette manœuvre eût présenté plus d'un inconvénient : d'abord, elle eût été bien plus laborieuse, et, partant, d'une exécution plus longue, circonstance très grave dans une opération de ce genre. De plus, je crois qu'elle n'eût pas été sans péril. N'était-il pas à craindre, en effet, que le plissement du méso n'eut pour conséquence d'entraver en quelque point la circulation sanguine jusqu'à compromettre la nutrition d'une partie de la paroi intestinale? On sait avec quelle facilité celle-ci est frappée de gangrène et se perfore à la suite de lésions même peu étendues du mésentère. Un pareil accident coûte toujours la vie au sujet, et je ne pense pas que l'expérience de la manœuvre puisse être conseillée, à ceux qui désireraient rétablir un état anatomique plus normal, dans le but d'éviter la création ultérieure d'adhérences sur lesquelles l'intestin pourrait s'étrangler. Il n'est pourtant pas sans importance d'envisager cette dernière éventualité. Je ne l'ai pas perdue de vue dans l'opération que j'ai pratiquée, et, pour y faire face, je me suis efforcé de créer les adhérences au point le plus externe de la cavité abdominale.

D'ailleurs, la plicature du méso me paraît devoir exposer aux mêmes dangers, à moins de la suturer d'une extrémité à l'autre, ce qui serait une manœuvre bien périlleuse à cause de sa durée.

Ce cas soulève aussi divers problèmes relatifs à la filiation pathogénique des accidents. Quelle a été, dans ce cas particulier, la lésion intestinale? Sous quelle influence s'est-elle produite?

Il y a, évidemment, une étroite relation entre l'allongement du méso et les invaginations. Mais quelle est-elle? A première vue, on est tenté d'admettre que l'entéroptose est originelle, congénitale, et qu'elle a été la circonstance causale des invaginations. Cependant, on ne peut considérer comme sans valeur les objections tirées de la longue période (10 ans) pendant laquelle l'enfant a joui d'une parfaite santé.

Il est bien difficile de croire que l'intestin ait pu être accumulé en une masse confuse dans la déclivité de l'abdomen sans autre résultat, pendant un temps aussi long, qu'une constipation, d'ailleurs habituelle dans la famille.

Bien qu'il me soit difficile de formuler tous les motifs de cette

opinion, il ne me répugne nullement de croire que, chez ce malade, l'allongement si caractéristique du méso fut secondaire à l'invagination iléo-cæcale. C'est l'impression que m'a fait éprouver la vue des organes, toujours plus instructive que les raisonnements les mieux établis. Dans cette conception, l'accident initial est l'intussusception de l'iléon dans le cæcum ; à un moment donné, le sujet fut atteint d'une chute de l'iléon dans la valvule de Bohin, comme il fut atteint d'un prolapsus rectal dans les premières années de sa vie. L'intestin grêle, accumulé dans la lumière du gros intestin, y forme une tumeur déterminant des contractions péristaltiques, comme le ferait un bol fécal. Désormais aussi, elle est soumise aux efforts qu'elle suscite. Le péristaltisme tend à la faire progresser dans le sens de l'expulsion, comme il le fait des amas de matières stercorales. La tumeur cède en partie à ces sollicitations, entraînant avec elle de nouvelles portions d'intestin grêle et gros, et ces efforts indéfiniment répétés se traduisent par des tractions incessantes sur le méso.

Quoi d'étonnant à ce qu'un allongement progressif de cet organe soit la suite de ces circonstances? Ainsi s'explique la diminution progressive des dimensions du méso à l'approche du point extrême que pouvait atteindre l'intussusception dont il était le siège.

Je dis l'intussusception, car j'estime que les lésions découvertes au cours de l'opération ne révèlent qu'une partie des phénomènes existant dans la réalité des choses. Sans doute, chez ce malade, deux points surtout étaient sujets à cet accident, mais n'est-il pas infiniment vraisemblable que dans ce côlon, si différent du type normal, des dispositions constamment variées se multipliaient, réalisant successivement, en tous les points de l'organe, des phénomènes analogues, qu'il est, dès lors, permis d'envisager d'une façon plus générale? Je préfère cette interprétation à celle d'une ptose congénitale, car celle-ci n'expliquerait ni l'allongement du gros intestin ni l'augmentation de son calibre, tandis que ces particularités si frappantes trouvent une interprétation des plus logiques dans l'opinion que je me permets d'émettre. De plus, il ne faut pas perdre de vue la marche générale, à caractère progressif, de la maladie : en quelques mois l'affection débute, s'installe, s'aggrave, crée un péril imminent. Cela ne révèle-t-il pas que la maladie portait en elle-même la cause de son aggravation? et quelle pourrait être cette cause, sinon l'augmentation progressive des dimensions du méso indéfiniment sollicité à l'allongement ?

Veut-on connaître maintenant les symptômes qui caractéri-

sèrent cette affection? Qu'on lise le tableau suivant si clair, si détaillé, que je dois à l'obligeance de M. le professeur Jacques, et l'on y puisera des preuves nouvelles de ce que nous avançons :

« L'enfant Kevels, Jacques, actuellement âgé de 10 ans 1/2, souffrait habituellement de constipation. La constipation habituelle est d'ailleurs de règle dans sa famille : le père et la mère, aussi bien que le frère et les sœurs, accusent la même paresse intestinale. A plusieurs reprises, dans sa première enfance, il a présenté du prolapsus rectal. Sans être fort, il est bien constitué, plutôt grand, il a le teint généralement pâle. L'appétit était, au dire des parents, capricieux : il préférait la viande et ne mangeait presque jamais de légumes.

Le début de sa maladie remonte au 15 juillet. A cette époque il commença à se plaindre de coliques, très violentes par moment, calmées plus ou moins par la tisane d'anis, puis, sur les conseils d'un médecin, par une portion laudanisée. Quelques jours plus tard l'enfant était assez malade pour garder la chambre et même le lit. Il ne paraît pas y avoir eu de phénomènes fébriles.

Au commencement du mois d'août, les douleurs abdominales avaient augmenté, mais elles revenaient sous forme de crises; elles se localisaient plutôt dans la région hypocondriaque droite, au point de faire croire au médecin qui voyait alors le malade, à des accès de coliques hépatiques.

En même temps la constipation devenait plus opiniâtre et l'appétit se perdait. Il y eut quelques vomissements alimentaires et même un peu plus tard des *vomissements bilieux*. Diverses médications amenèrent un peu de soulagement : limonades purgatives, onctions de baume tranquille sur le ventre, cataplasmes et enveloppements humides. Le médecin prescrivit alors des fortifiants, du lait, des œufs, de la viande hachée, du sirop de fer, des promenades au grand air. Mais, chaque fois que l'enfant avait mangé, les douleurs réapparaissaient plus vives, de *même que quand on le promenait*.

L'enfant fut amené à ma consultation le 26 août. Un examen sommaire, joint aux antécédents qui me furent communiqués, me fit soupçonner une obstruction intestinale partielle. Je prescrivis le repos absolu, de l'huile de ricin et la diète, me réservant de procéder le lendemain à un examen plus complet au lit du malade. Quand je me présentai le jour suivant, l'enfant avait eu une garde-robe liquide peu abondante et se plaignait de douleurs assez vives dans la fosse iliaque gauche. La nuit avait été mauvaise : agitation, insomnie, cris de douleurs. Le teint était terreux, la figure anxieuse, la langue chargée, le pouls petit, régu-

lier d'ailleurs et sans accélération, la peau sèche. Le ventre était modérément et uniformément ballonné, présentant une sorte de résistance; la percussion donnait de la submatité dans la fosse iliaque droite et de la matité dans la fosse iliaque gauche. Au niveau du point douloureux, en déprimant la paroi abdominale avec précaution, on percevait très nettement une tumeur assez dure qui s'étendait sur une longueur de quatre travers de doigt, avait une forme régulièrement cylindrique et paraissait se perdre dans la cavité du petit bassin. Mon diagnostic de la veille se trouvait confirmé, mais, en plus, je conclus à de la péritonite localisée. La cause seule de l'occlusion pouvait demeurer douteuse; péritonite localisée dans la fosse iliaque gauche, tumeur du péritoine ou de la paroi intestinale, invagination ou encore tumeur stercorale.

Je prescrivis, pour le lendemain, une nouvelle dose d'huile de ricin; en attendant, on ferait matin et soir des onctions à l'onguent mercuriel belladoné et des applications chaudes sur le ventre, cataplasmes ou linges mouillés, et recouverts de gutta-percha. Diète absolue, tisane à volonté.

Le lendemain, on me dit que la nuit avait été calme. Le purgatif avait été suivi d'une selle liquide, abondante, contenant des matières plus dures; dans la journée, il y eut deux autres garde-robes semblables. Le ventre était un peu moins douloureux à la pression, toujours aussi ballonné cependant.

Malgré les demandes de l'enfant, je recommandai encore la diète absolue et je prescrivis de continuer les onctions et de l'enveloppement humide.

A ma visite du 29, je trouvai l'enfant plus tranquille, accusant moins de souffrance; la nuit avait été bonne, marquée par une seule crise douloureuse. Pas de selle. L'examen du ventre dénote une diminution dans le volume de la tumeur, qui occupe la fosse iliaque gauche; la douleur y est aussi moins forte à la pression. Le ventre dans son ensemble est plus souple.

Je permis, ce jour-là, un peu de lait et de bouillon. Mêmes onctions et mêmes enveloppements. Pour le soir, s'il n'y avait pas de selle dans la journée, un lavement d'eau tiède.

Je constatai, le lendemain, qu'on avait administré successivement trois lavements sans succès. L'état était d'ailleurs à peu près le même que la veille; la nuit avait été passable, mais le ventre était en général plus sensible. Je fis suspendre les onctions mercurielles, car l'haleine était mauvaise; je fis cependant continuer les enveloppements et reprendre les onctions au baume tranquille, et je prescrivis de nouveau de l'huile de ricin. Cette

fois encore, nous obtînmes deux garde-robes présentant les mêmes caractères que les dernières, et le jour suivant la tumeur iliaque me parut moins volumineuse. Un phénomène qui ne s'était pas produit depuis une semaine, l'émission de gaz par l'anus avait aussi reparu.

Je conseillai d'administrer, dès le lendemain matin, un lavement de décoction de graine de lin, additionnée d'une cuillerée de glycérine.

Pendant quelques jours, grâce à ce lavement ou à un lavement composé simplement d'une demi-cuillerée à soupe de glycérine, l'enfant eut une garde-robe quotidienne de consistance molle, et *généralement très peu colorée*. L'appétit revenait; le régime fut augmenté d'un œuf, d'un peu de pain, de jus de viande, plus tard même d'un petit morceau de viande. Une fois ou deux fois dans les vingt-quatre heures, le plus souvent pendant la nuit, réapparaissaient des douleurs assez vives, mais sans cris, sans agitation excessive comme auparavant, allant plutôt en diminuant.

J'avais prescris une potion contenant 5 centigrammes d'extrait d'opium et 20 gouttes d'éther, dont une cuillerée à soupe devait être donnée au retour des douleurs.

Du 10 au 15 septembre, c'est à peine si on dut faire usage de cette potion. Le ventre était redevenu souple, la tumeur iliaque avait à peu près disparu. L'enfant pouvait s'asseoir dans son lit, je permis même le fauteuil quelques heures par jour.

Le 15 septembre, tous les symptômes que j'avais constaté au début de mes visites se reproduisirent pendant la nuit avec une violence qu'ils n'avaient jamais eue; l'agitation était extrême : l'enfant hurlait, se déjetant continuellement dans son lit. Un enveloppement humide et quelques cuillerées de la potion que l'on avait sous la main, calmèrent instantanément cette crise; mais elle se reproduisit à diverses reprises dans la journée et la nuit suivante; la rétention des matières fécales était absolue. J'étais absent à cette époque. M. le docteur Brunin, qui avait bien voulu me remplacer, avait ordonné des lavements purgatifs, et ensuite de l'huile de ricin sans obtenir plus que l'évacuation de quelques *matières glaireuses*. A mon retour, le 17, je fis administrer 60 grammes d'huile de ricin, ce qui amena une débâcle.

L'examen du ventre me montra, à ce moment, que les douleurs présentaient deux centres de radiation : le premier dans la fosse iliaque gauche, où je retrouvai la même tumeur qu'auparavant, le second dans la région hypocondriaque droite, au niveau

de la vésicule biliaire; en ce point, on percevait très nettement, en arrière du rebord du foie, sur une étendue de 6 à 8 centimètres, la présence d'une seconde tumeur, de même consistance que l'autre, de forme arrondie vers le bas, se perdant peu à peu à gauche, mieux limitée à droite, pour autant que je pouvais le constater à travers une paroi abdominale distendue et douloureuse. La consistance assez dure de cette tumeur et sa forme, l'absence d'ictère caractérisé à aucun moment de la maladie, me firent éloigner de suite l'idée d'une hydropisie de la vésicule biliaire consécutive de la rétention d'un calcul dans le canal cystique, comme avait pu le croire un instant l'un de mes confrères qui avait vu le malade avant moi. Je crus plutôt qu'il s'agissait d'une double invagination du côlon, l'une au niveau de l'angle formé par le côlon ascendant et le côlon transverse, et l'autre au niveau de l'S iliaque. Fixé sur les causes de la sténose intestinale, je pensai, dès lors, qu'une intervention chirurgicale pourrait seule sauver le malade, et je résolus d'en prévenir les parents. L'amélioration partielle qui survint les jours suivants me fit ajourner cette résolution.

Les symptômes, en effet, s'amendèrent de nouveau dans une certaine mesure : les tumeurs diminuaient d'étendue, les douleurs étaient moins vives; l'appétit revenait.

Toutefois, l'état restait moins satisfaisant du côté des selles; après la débâcle dont j'ai parlé, les garde-robes furent de nouveau *glaireuses*, *incolores*; puis elles continrent un peu de matières fécales, mais, en même temps, elles furent sanguinolentes; puis, enfin, elles furent plus abondantes, molles, *tout à fait décolorées*, *montrant l'aspect rubané*.

Ce fut vers le 25 septembre que j'observai ce dernier symptôme pour la première fois. Les garde-robes ne survenaient jamais qu'après un lavement d'une dizaine de grammes de glycérine ou parfois un lavement de graine lin. L'évacuation de gaz par l'anus reparut aussi vers cette époque.

Les crises, douloureuses quoique rares, revenaient cependant encore de temps à autre et, le 27 septembre, je conseillai aux parents de prendre l'avis de M. le docteur Lambotte, laissant entrevoir la possibilité d'une opération. La consultation eut lieu le lendemain. »

C'est à l'occasion de cette rencontre que je vis le malade pour la première fois. L'examen auquel je me livrai me fit constater la réalité de tous les symptômes qui viennent d'être rapportés, et nous tombâmes d'accord, M. Jacques et moi, sur le diagnostic. Cependant, l'amendement progressif qui s'était produit depuis

quelques jours dans l'état du malade nous fit différer l'intervention, et nous remîmes à huitaine une nouvelle consultation.

Entretemps, les crises de douleurs reparurent avec une nouvelle intensité, s'accompagnant toujours des mêmes symptômes. Au cours d'une de ces crises, dont nous fûmes témoins, le petit malade nous déclara qu'avant l'explosion des douleurs il avait remarqué (ce qu'il disait avoir remarqué déjà à plusieurs reprises) la migration de la tumeur située vers la région de la vésicule biliaire. Cette tumeur, disait-il, se portait de droite à gauche et se rendait dans la fosse iliaque gauche, où son arrivée était le signal d'une crise prochaine. Nous constatâmes la vérité de cette affirmation ; la tumeur de droite avait, en effet, disparu de son siège habituel, tandis que dans la fosse iliaque gauche la tuméfaction avait acquis un volume plus considérable que celui constaté en dehors de cette circonstance.

Nous nous assurâmes que ce phénomène de migration n'avait rien de commun avec l'ectopie rénale. Néanmoins, tenant compte de cette circonstance, nous cherchâmes, par des manœuvres externes à rappeler la tumeur à sa place habituelle, dans l'espoir qu'il en résulterait un amendement aux douleurs du petit patient. A cette fin, nous le plaçâmes dans la position de Trendelenburg, et comme aucun résultat ne fut atteint de la sorte, nous le plaçâmes un instant la tête tout à fait en bas, les pieds directement en haut.

Cette manœuvre fut suivie immédiatement d'un soulagement marqué et, dix minutes environ après, se produisit une selle copieuse semblable à celle que le malade avait déjà eue : volumineuse et striée dans la longueur. A la suite de cette circonstance, le soulagement se prolongea quelques heures, puis le mal reparut comme auparavant. A plusieurs retours de la crise, au dire du père, la même manœuvre produisit le même soulagement.

OBSERVATION N° 2.

Coloptose et ulcère gastrique. Entéropexie. Guérison.

Ernestine B..., 33 ans. Trois enfants, dont le dernier âgé de six ans. Malade depuis ses dernières couches. Douleurs gastriques vives, troubles de la digestion, lourdeur d'estomac après les

repas pendant plusieurs heures. Constipation opiniâtre exigeant l'emploi constant des purgatifs. C'est dans cet état, qu'ayant consulté un médecin d'hôpital, elle entra dans cet établissement pour y subir la néphropexie.

Après cette opération, il y eut un mieux considérable pendant près de deux ans. Pourtant, l'estomac restait mauvais et bientôt survinrent de vives douleurs, après chaque repas. Un an plus tard, elle eut un abondant vomissement de sang après lequel, s'étant traitée et mise au régime du lait et des œufs, les douleurs diminuèrent. Mais la digestion restait toujours très pénible et laborieuse. Les selles ne venaient qu'à l'aide d'un purgatif, et celui-ci provoquait toujours de vives douleurs d'entrailles, mais le soulagement venait ensuite pour quelques jours. Si elle ne prenait pas de purgation, les selles se faisaient attendre jusqu'à dix ou quinze jours, et, entretemps, se produisaient des douleurs d'entrailles excessivement vives, qui l'obligeaient à se coucher et à mettre des cataplasmes. Les selles étaient presque toujours accompagnées de grandes glaires en rubans blanchâtres. Elles étaient formées de boules dures et noires, mais quelquefois tout à fait grises, ou même presque blanches. Jamais de jaunisse. Cet état l'a jeté dans une telle faiblesse qu'elle se sent incapable désormais de quitter le lit.

Symptômes physiques actuels. Ventre en bateau, corde colique apparaissant dans la position de Trendelenburg ; clapottement gastrique, maigreur extrême ; battements épigastriques marqués ; douleur xyphoïdienne limitée à un espace grand comme une pièce de deux francs. On nous montre une selle exclusivement formée de glaires tubulées.

Diagnostic. Coloptose et ulcère rond de l'estomac. Nous nous proposons de pratiquer la gastro-entérostomie, mais, le ventre ouvert, la ptose du côlon se montre si complète qu'il apparait, de toute évidence, que la majeure partie des troubles doivent en dépendre. De plus, la malade, très faible, supporte si mal le chloroforme que nous nous voyons obligé d'abréger l'intervention.

L'entéropexie est pratiquée aux angles droit et gauche et la paroi refermée.

Suites opératoires meilleures qu'on ne s'y attendait : les selles reprennent de la régularité et les vives douleurs intestinales cessent d'apparaître, de même que les selles glaireuses, pourtant très abondantes encore une quinzaine auparavant.

Mais l'estomac reste mauvais et les digestions douloureuses, quoique à un degré moindre.

Cependant, la malade tolère de la purée de pommes de terre et du lait. Les forces se relèvent peu à peu et elle quitte l'hôpital vers la huitième semaine. Nous avons appris plus tard qu'elle s'était assez bien rétablie.

L'intérêt de cette observation réside dans la coïncidence de la coloptose avec l'ulcère rond, dont l'existence n'est guère douteuse dans ce cas, et dans l'évolution heureuse de cette complication. Nous avons, dans un cas trop récent, pour être publié, constaté de nouveau la coïncidence de ces deux affections : il s'agissait d'une cure radicale d'ulcère de Cruveilhier, au cours de laquelle la ptose du côlon fut une trouvaille d'opération.

Nous signalons ces faits qui, sans doute, relèvent moins du hasard que des conditions particulières dans lesquelles se trouve l'estomac des entéroptosés.

OBSERVATION N° 3.

Marie B..., 27 ans, deux enfants. A eu, à l'âge de 22 ans, une fièvre typhoïde. Ses souffrances ont commencé quelques mois après la guérison de cette maladie. D'abord, ce furent des troubles gastriques, qui furent considérés comme dyspeptiques, et dont le principal caractère était de se manifester trois heures et demie environ après les repas et de consister en douleurs gastriques et abondance de gaz par la bouche.

Pendant trois mois environ, des lavages de l'estomac furent pratiqués sans succès. Au contraire, les douleurs du ventre apparurent dans la région inférieure de l'abdomen, momentanément apaisées par les selles, mais revenant presque chaque jour après les repas, pour ne se calmer que pendant le séjour au lit. En se couchant au plus fort de la crise, la malade éprouvait un soulagement sensible, mais, dès qu'elle reprenait la position verticale, les crampes revenaient aussitôt avec leur violence première. La constipation est presque habituelle et l'emploi d'un purgatif détermine des selles liquides accompagnées de grandes glaires blanchâtres, en forme de longs rubans. Le purgatif amène toujours une recrudescence des douleurs, mais, après, le soulagement est très marqué pendant un jour ou deux.

Etat actuel : amaigrissement et pâleur. Ventre pâteux et plat, rein mobile douteux. Pas de corde transverse, mais battements épigastriques très marqués. Depuis ces deux dernières années, la malade s'est beaucoup affaiblie. L'état de l'estomac s'est

aggravé par suite de vomissements qu'elle n'avait pas autrefois. Ils ne sont pourtant pas fréquents et ne se produisent qu'après un écart de régime, par exemple, après l'absorption de bouilli ou d'autres aliments lourds. Ces vomissements n'ont jamais été ni jaunes, ni verts ; ils sont généralement très aigres et renferment des restes d'aliments. Clapotement gastrique, dilatation manifeste. Le lait, les œufs et le pain sont ce qu'elle supporte le mieux.

La malade est mise en observation, et, dès le lendemain, une crise ayant éclaté, on lui administre, dans la position de Trendelenburg, un grand lavement d'eau, dont elle éprouve un soulagement notable mais passager, car les crises reparaissent le même soir.

L'opération est pratiquée le 8 octobre 1897.

On trouve le côlon détaché à son angle droit et tombé dans le bas de l'abdomen ; l'angle gauche est un peu descendu. De fortes adhérences réunissent le côlon transverse à la vessie et à la face postérieure des insertions pubiennes des muscles droits.

Suites opératoires simples. La malade sort le vingtième jour.

Les douleurs abdominales ont complètement disparu. Les selles, encore un peu difficiles, sont cependant normales. L'estomac va beaucoup mieux.

Revue un mois après, la santé est tout à fait rétablie, la physionomie est transformée. L'opérée a augmenté de plusieurs kilogs.

En février 1899, état toujours excellent. *Le ventre autrefois si plat est normalement tympanisé.*

OBSERVATION N° 4.

Entéroptose. Opérations multiples : insuccès. Entéropexie. Guérison.

(Observation recueillie par M. le Dr Bertrand, adjoint du service.)

Rosalie S..., 41 ans, ménagère. A fait, au début de son mariage une fausse-couche de deux mois et demi. A souffert pendant trois mois, à la suite de cet accident, de métrorrhagie et de douleurs utérines. Trois enfants depuis. L'aîné est mort de convulsions ;

le second a été opéré d'appendicite ; le troisième est né il y a neuf ans et demi. Tous les accouchements ont été difficiles et laborieux.

Hérédité. La malade n'a pas connu ses parents.

Histoire de la maladie. Alors que la malade était enceinte de son dernier enfant, c'est-à-dire il y a dix ans, se sont déclarées des poussées de coliques avec tenesme anal, selles fréquentes et douleurs vagues dans le ventre. Les symptômes se sont amendés après l'accouchement. Il y a huit ans, les mêmes phénomènes se reproduisaient, accompagnés de douleurs très vives dans le rein droit, que peut seul calmer le décubitus dorsal. La marche est devenue très pénible, la malade sent que quelque chose ballotte dans son ventre. Elle a également des crampes d'estomac. Croyant à une affection gastrique, on l'a soumise à des lavages d'estomac.

Sa situation ne s'améliorant pas et s'étant même compliquée d'une constipation opiniâtre, elle consulta un autre médecin qui reconnut un rein mobile et conseilla l'opération. Elle avait perdu ses forces et était très amaigrie, après avoir pesé, autrefois, 96 kilogs. La néphropexie pratiquée, il y eut d'abord amélioration et reprise des forces. Mais bientôt la constipation reparut aussi marquée qu'auparavant. Les selles étaient accompagnées de grandes glaires semblables à des feuilles de poireau bouillies. Les douleurs étaient revenues plus vives que jamais.

Il y a six ans, à la suite d'un voyage très long et de fatigues excessives, cette constipation fit place tout à coup à de nouvelles poussées de côlite avec diarrhée, à des selles fréquentes (jusqu'à vingt en une nuit), sanguinolentes et contenant des membranes tubulées. Cette diarrhée persista pendant trois mois, en dépit de tous les remèdes employés par le praticien consulté. Enfin, la crise cessa, mais pour être remplacée par l'état antérieur : constipation, douleurs affreuses dans le ventre, estomac délabré, etc. C'est alors que, désespérée, elle entra de nouveau dans un hôpital. On lui avait dit que ses douleurs provenaient sans doute d'une hernie, dont la cure radicale fut décidée et pratiquée avec succès. Pendant le séjour au lit que nécessita cette opération, la malade se trouva bien, mais, rentrée chez elle, elle ne tarda pas à reconnaître qu'il n'y avait pas de changement dans son état.

Convaincue, dès lors, que l'amélioration qu'elle avait éprouvée était due à son séjour au lit, elle se soumit d'elle-même à un repos d'un mois.

Mais, dès qu'elle se leva, toutes ses souffrances reparurent au bout de quelques jours. De nouveau, elle se rendit à une consul-

tation, où l'on diagnostiqua des « tumeurs aux ovaires ». Décidée et acceptée, l'extirpation fut pratiquée, mais sans que le résultat en apparence favorable pendant le temps qu'elle garda le lit, se maintint par la suite. Son séjour à l'hôpital dura bien six mois, au bout desquels s'apercevant qu'on l'abandonnait, elle renonça à tout traitement médical pendant environ deux ans. Accusée d'être une malade « imaginaire », elle souffrit beaucoup de cette opinion. Finalement, elle se décida encore une fois à consulter un médecin qu'on lui avait recommandé et qui, après avoir d'abord refusé de l'opérer, consentit, sur ses instances, à la laparotomie exploratrice, et pratiqua l'extirpation de l'appendice iléo-cæcal. Le résultat fut aussi négatif que celui des opérations précédentes.

Entretemps elle eut, à différentes reprises, des diarrhées alternant avec une constipation qui pouvait, parfois, durer jusqu'à quatorze jours, si elle ne se soignait pas.

Les matières se présentent sous forme de boules durcies, quelquefois blanches, mais rarement, et mêlées de membranes. Elle était tombée dans un état de faiblesse extrême, ses dérangements d'estomac ne lui laissant aucun répit. En même temps, elle ressentait toutes sortes de troubles nerveux : vertige, frayeurs sans motif, tremblements se prolongeant quelquefois pendant une heure entière, tristesse, idées de suicide.

Un médecin, consulté, pose le diagnostic de « neurasthénie » et conseille l'hôpital.

A bout de forces, elle se rend à l'hôpital civil.

Son état est vraiment pitoyable : yeux enfoncés dans l'orbite, teint terreux, la malade accuse un épuisement complet. Sa face exprime le découragement le plus profond, et, quand on l'aborde pour l'examiner : « Faites de mon corps ce que vous voudrez, » dit-elle.

Le ventre est plat, pâteux, et tel qu'on l'observe dans l'entéroptose; pourtant, pas de corde colique transverse. On constate les traces d'une incision lombaire, de deux laparotomies médianes et d'une cure de hernie dans l'aine droite. La néphropexie semble bien réussie, car le rein est immobile et nullement douloureux. Battements épigastriques très nets; on peut, par la palpation, délimiter l'aorte sur une certaine étendue.

La malade accuse une sensation de ballonnement dans le ventre. « C'est, dit-elle, comme un paquet de loques qui va d'un côté à l'autre quand elle se retourne dans son lit.» Les plus fortes douleurs sont dans le ventre, « il y a là comme un serpent qui la mord à tout instant », etc.

M. Lambotte conclut à l'entéroptose et prescrit d'administrer, au moment d'exaspération des douleurs, la malade étant placée dans la position de Trendelenburg, de grands lavements d'eau. Cette manœuvre, répétée plusieurs fois par jour pendant le temps où la malade est tenue en observation, a toujours pour effet un soulagement immédiat très marqué, et qui se maintient pendant presque tout le temps qu'elle reste couchée. La malade supplie qu'on l'opère, malgré les nombreux insuccès des tentatives antérieures.

L'opération, pratiquée le 23 décembre 1899, révèle que le gros intestin, extrêmement allongé, est détaché dans toute son étendue. On pourrait, sans la moindre traction, en accumuler toute la masse dans le petit bassin, du cæcum à l'S iliaque, ce qui doit, sans doute, se produire quand la malade est debout. Bien qu'un purgatif eut été administré la veille et qu'il eut déterminé des selles liquides, l'organe renfermait tout un chapelet de scybales. Le mésentère était tellement élargi que si, saisissant les angles droit et gauche, ou ce qui correspondait à ces deux points devenus méconnaissables, on l'eût étendu sur les membres inférieurs à la manière d'un tablier, il les eût recouverts jusqu'aux genoux.

On constata l'absence des annexes et de l'appendice.

L'estomac est énormément dilaté et descend à quatre travers de doigt sous l'ombilic.

L'entéropexie est pratiquée : quatre points, distants de deux centimètres, fixent l'angle droit, cinq sont placés à l'angle gauche.

Suites opératoires simples.

La malade dit qu'elle ne croira à sa guérison que lorsqu'elle sera levée. Des éructations et des troubles gastriques persistent encore, mais de moins en moins marqués. A la quatrième semaine, la malade se lève et déclare qu'elle se sent guérie. En effet, le retour à la santé est bientôt définitif et l'opérée quitte l'hôpital.

Depuis, elle n'a plus ressenti aucun des symptômes qui l'ont fait endurer tant de souffrances.

Revue le 9 janvier 1901, nous la trouvons l'embonpoint revenu, le teint excellent, le caractère enjoué. Elle nous déclare qu'elle est tout à fait bien portante et qu'elle a retrouvé sa gaîté d'autrefois.

OBSERVATION N° 5.

Van H.., Marie, 38 ans, cuisinière. Souffre depuis huit ans. Elle eut d'abord des crampes d'estomac et consulta divers médecins. Il y a quatre ans, un médecin lui dit qu'elle avait un rein mobile et l'engagea à se faire opérer. Cette opération la guérit comme par enchantement. Mais, il y a deux ans, elle recommença à souffrir. Elle ressent les mêmes troubles de l'estomac qu'autrefois, avec, en plus, de violentes douleurs dans le ventre, etc.

L'opération révèle une ptose complète du côlon, ramassé sur lui-même dans le bas de l'abdomen, surtout dans la fosse iliaque droite. Il est pourvu d'un méso énorme. Ce méso et une grande étendue du colon sont singulièrement cyanosés ; les veines sont turgescentes, phénomènes qui disparaissent rapidement lorsque le côlon est reporté vers le haut et normalement étalé. L'estomac est dilaté et descend plus bas que l'ombilic.

Colopexie aux deux angles du gros intestin.

Guérison sans incident.

En janvier 1901, c'est-à-dire onze mois après l'opération, état toujours satisfaisant. L'estomac est délicat mais il n'y a plus de douleurs ni de constipation et l'aplatissement du ventre à disparu.

OBSERVATION N° 6.

Homme, 38 ans. Malade depuis six ans. Était porteur d'une hernie ombilicale et s'est fait opérer de cure radicale.

C'est quelques mois après cette opération qu'il a commencé à souffrir de troubles gastriques et de douleurs dans le haut du ventre. Il fut traité par des lavages d'estomac et des médicaments de toute espèce, mais sans résultat.

Constipation opiniâtre. Quelques selles, *parfois complètement décolorées*, quoiqu'il n'ait jamais eu la jaunisse. Il est sujet à rendre de grande quantité de gaz par la bouche, a des aigreurs (pyrosis). L'estomac est douloureux et manifestement dilaté. Le malade est très amaigri.

Opération pratiquée le 2 février 1900.

On trouve le côlon adhérent à la face postérieure de la cicatrice opératoire de la cure de la hernie; son angle gauche est rapproché de la ligne médiane. On le détache et le fixe à son siège normal après destruction des adhérences.

Guérison sans incident, confirmée en octobre 1900.